ADÖLESAN İNDİREKT İNGUİNAL HERNİLERİNDE YÜKSEK LİGASYONUN [illegible]

[illegible], Ayşe [illegible]
Rahşan Özcan[illegible]
İstanbul Üniversitesi-Cerrahpaşa, Cerrahpaşa Tıp Fakültesi, Çocuk Cerrahisi Anabilim Dalı,
*[illegible] Dalı, **[illegible] Dalı*

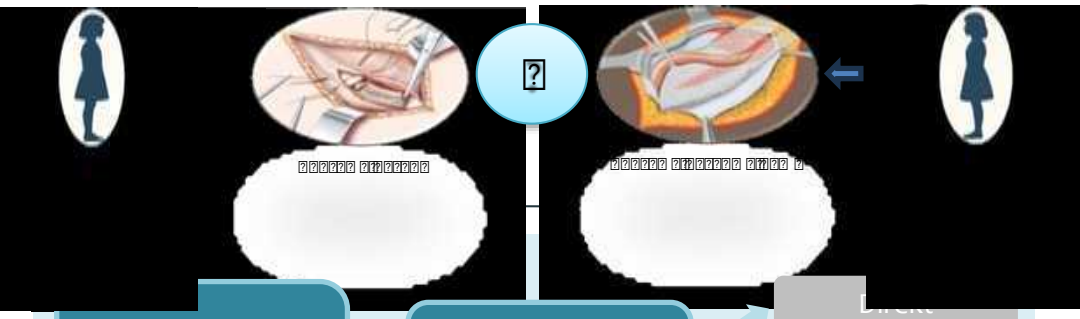



- 2012–2022
- Geriye dönük
- 12-18 yaş arası
- İntraoperatif ve geç dönem bulgular

Dışlama [illegible]Veri eksikliği, direkt herni, puberte öncesi dönemde olmak, bağ dokusu hastalığı, inmemiş testis eşlik etmesi, sentetik yama veya farklı cerrahi yöntemler ile onarım.

[illegible]İnguinal kesi, eksternal oblik kas aponörozunun açılması, internal ring seviyesinde poliglaktin sütürler ile yüksek bağlama, Ferguson metoduna uygun internal oblik kasın inguinal ligamana pilikasyonu

	N:22
E/K	2,66 (16/6)
Sağ / Sol / Bilateral	13 / 7 / 2
Median ameliyat yaşı	15 yaş (12-17)
Median takip süresi	6,9 yıl (3-13)
- Ağrı (n:3) - Nüks (-) / Direkt herni (-)	

[illegible] *adölesanların* [illegible] *oranı düşük* [illegible]