KONJENİTAL HİPERİNSÜLİNEMİK HİPOGLİSEMİ FOKAL VE DİFFÜZ FORM YÖNETİMİ: İKİ OLGU SUNUMU

İ Ser*, M Kaba*, M Demir*, MA Aydın*, N Sever*, A Uçar , A Bülbül*** , A Yıldız*, ÇA Karadağ***

*SBÜ Şişli Hamidiye Etfal SUAM; Çocuk Cerrahisi Kliniği , **SBÜ Şişli Hamidiye Etfal SUAM; Çocuk Endokrin Kliniği
***SBÜ Şişli Hamidiye Etfal SUAM; Yenidoğan Kliniği

İnfantlarda standart hipoglisemi tedavisine yanıtsız kalıcı hipogliseminin en sık nedeni;

Konjenital Hiperinsülinizm (KHİ)

Yüksek nörogelişimsel komplikasyon riski taşır

Diazoksit'e yanıtsız olgularda;

Pankreatik insülin regülasyonundaki anomalinin

Fokal mi? **Diffüz** mü?

olduğunun araştırılması gerekir

PATOGENEZ

Pankreas β hücresine GLUT-2 aracılığıyla alınan glukoz, glukokinaz ile fosfatlanır ve glikoliz ile ATP elde edilir. Artan ATP, K-ATP kanallarını kapatarak membran depolarizasyonuna yol açar. Bu süreç L-tipi voltaj duyarlı kalsiyum kanallarını aktive eder ve hücre içi Ca artışı insülin granüllerinin ekzositozunu uyarır.

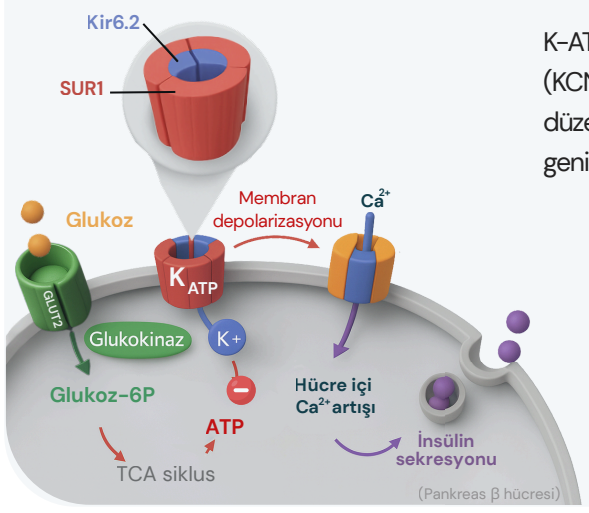

K-ATP kanalları Kir6.2 por alt birimi (KCNJ11 geni ile kodlanır) ve SUR1 düzenleyici alt birimlerinden (ABCC8 geni ile kodlanır) oluşur. Bu genlerdeki mutasyonlar; K-ATP kanalında fonksiyon kaybı ve β hücre membranında sürekli depolarizasyona neden olur. Bu durum KHİ'de görülen hipogliseminin temel moleküler mekanizmasını oluşturur.

OLGU 1

- Term, 3160 gr
- PN 5. gün konvülsiyon, **KŞ:13 mg/dL**
- Diazoksit tedavisine yanıtsız

Genetik analiz :

Paternal ABCC8 mutasyonu

^{18}F-DOPA PET CT: Pankreas kuyruk kesiminde fokal hiperplaziyi düşündüren şüpheli lezyon

Parsiyel Pankreatektomi

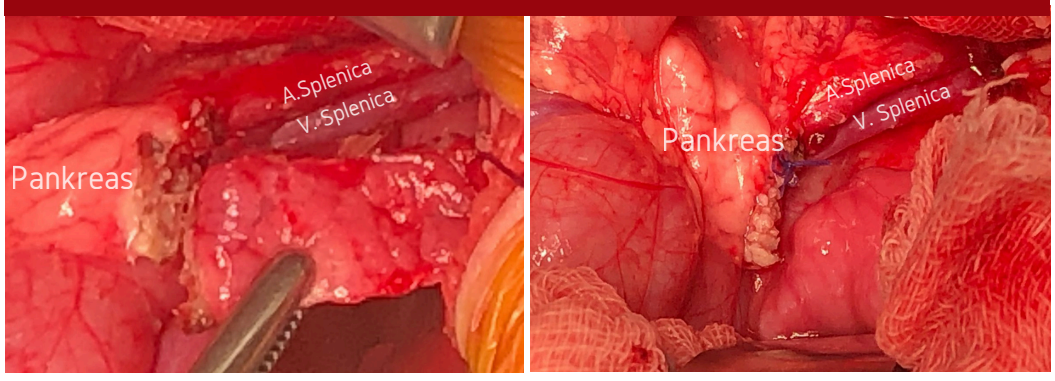

Postoperatif 13. günde normoglisemik ve sorunsuz şekilde taburcu edildi.

OLGU 2

- Term,4270gr, anne-baba akraba
- PN solunum sıkıntısı , **KŞ: 53 mg/dl**
- Diazoksit tedavisine yanıtsız

Genetik analiz :

Homozigot ABCC8 mutasyonu

Gen	Varyant	Zigosite	Sonuç	Fenotip
ABCC8 (NM_000352.6)	p.A1526Pfs*18 (c.4575del)	Homozigot	Patojenik	"Hyperinsulinemic hypoglycemia, familial, 1 AD/AR". "Diabetes mellitus, permanent neonatal 3, with or without neurologic features AD/AR"

Medikal tedavi : yanıt yok

1. Somatostatin analogları; Okreotid, Lanreotid
2. Kalsiyum Kanal Blokerleri; Nifedipin
3. mTOR İnhibitörleri; Sirolimus

Subtotal Pankreatektomi

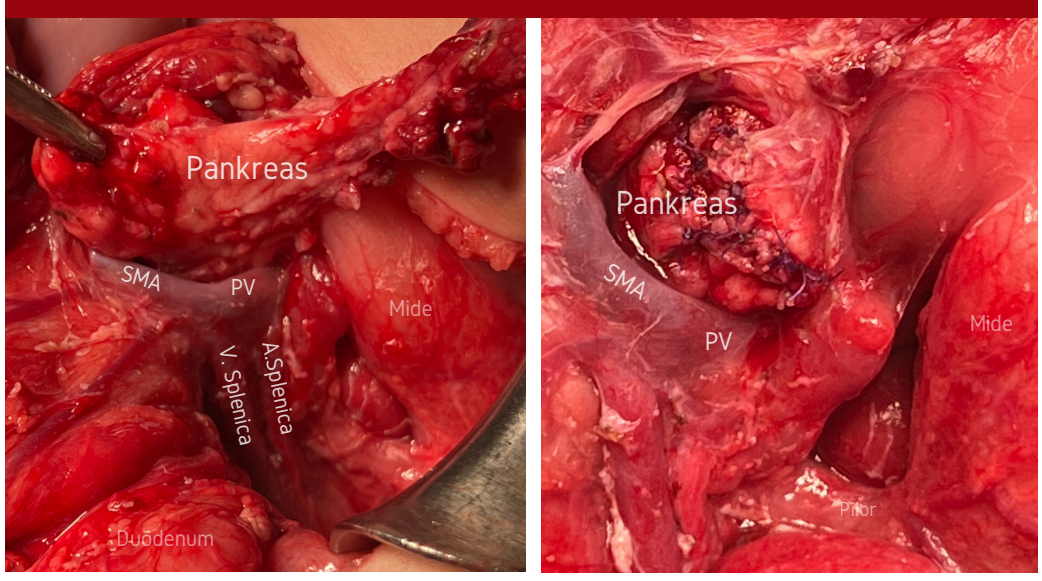

Postoperatif 22. günde normoglisemik ve sorunsuz şekilde taburcu edildi.

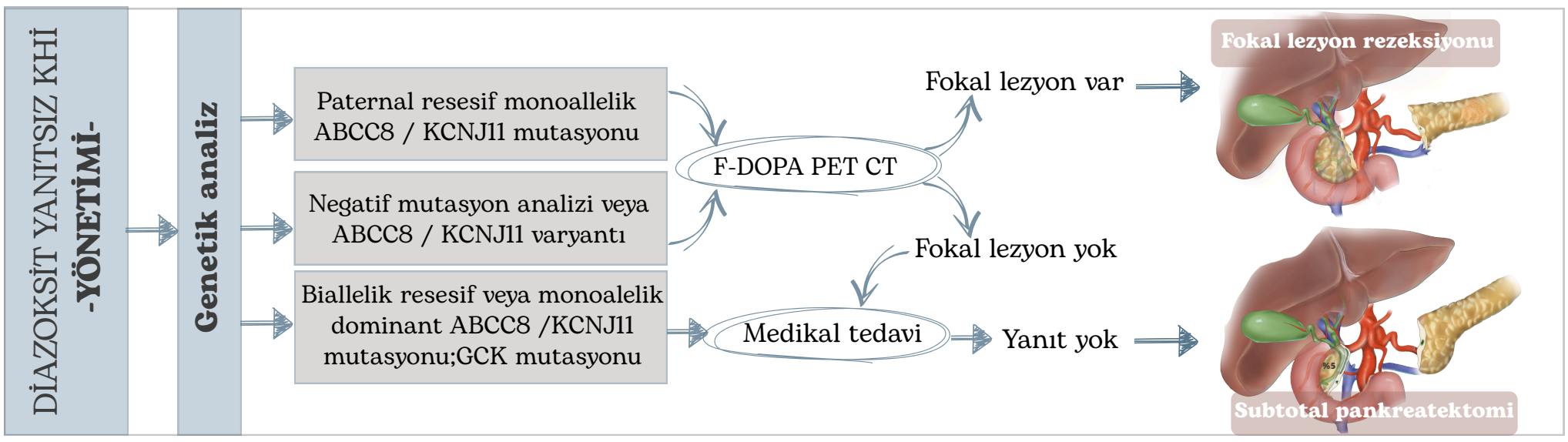

SONUÇ: Diffüz form KHİ'de preoperatif ileri görüntüleme genellikle gerekli değildir ve tıbbi tedavi başarısız olursa subtotal pankreatektomi ile tedavi edilir. Fokal form KHİ düşünülen veya genetik analiz ile fokal - diffüz ayrımı net yapılamayan olgularda [18F]-DOPA PET-CT endikedir. Bu olgularda saptanan lokal lezyonun ekzisyonu veya parsiyel pankreatektomi yeterlidir.

KAYNAKLAR

1. De León-Crutchlow, D. D., & Stanley, C. A. (Eds.). (2021). Congenital hyperinsulinism: A practical guide to diagnosis and management. Humana Press.
2. Davenport, M., & Geiger, J. (Eds.). (2021). Rob & Smith's Operative Pediatric Surgery (8th ed.). CRC Press.