

Ceyhan Şahin, Taha Tekin, Neslihan Gülçin, Semih Lütfi Mirapoğlu, Cengiz Gül

Sağlık Bilimleri Üniversitesi, Ümraniye Eğitim ve Araştırma Hastanesi, Çocuk Cerrahisi Kliniği, Türkiye, İstanbul

Giriş

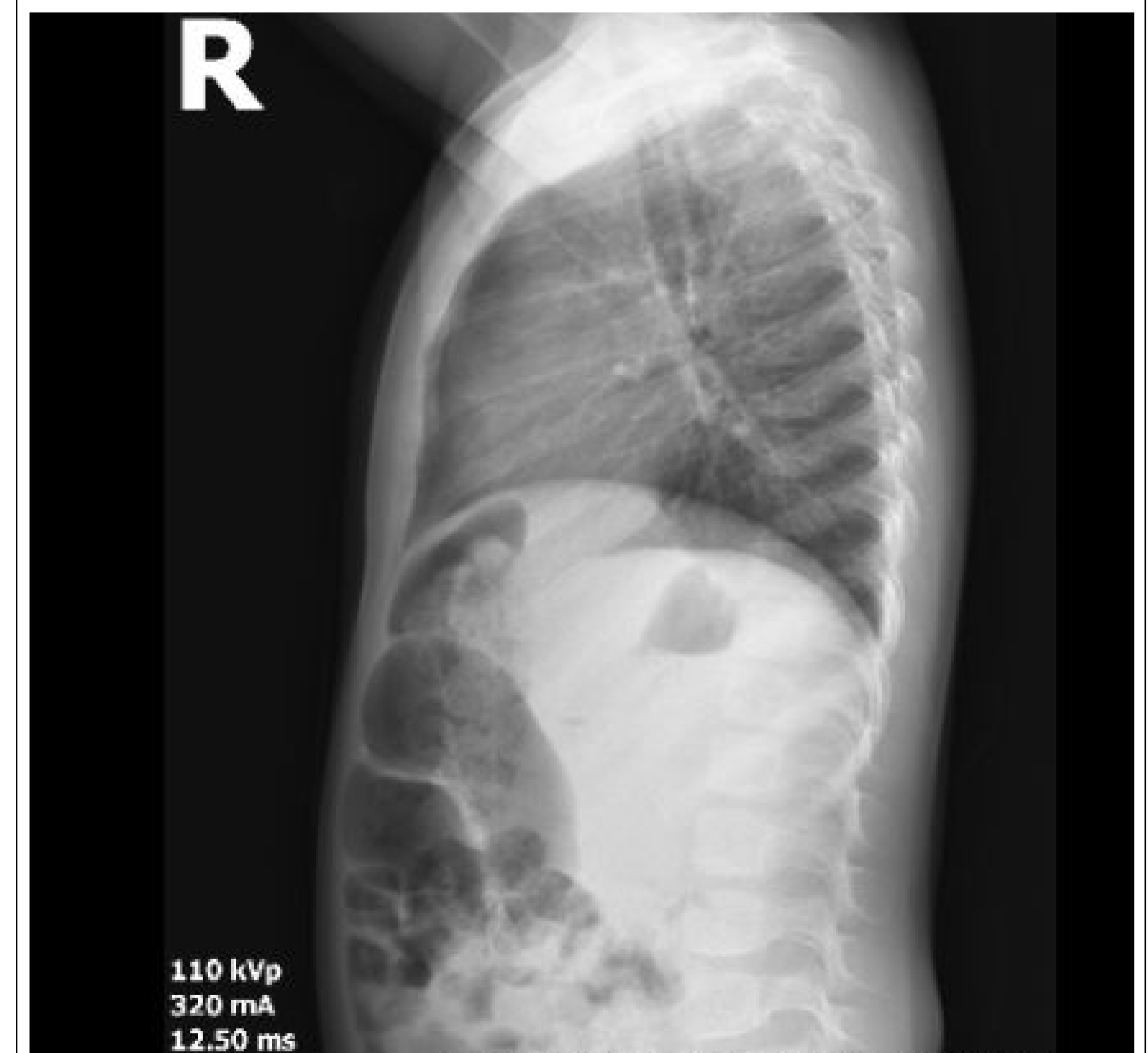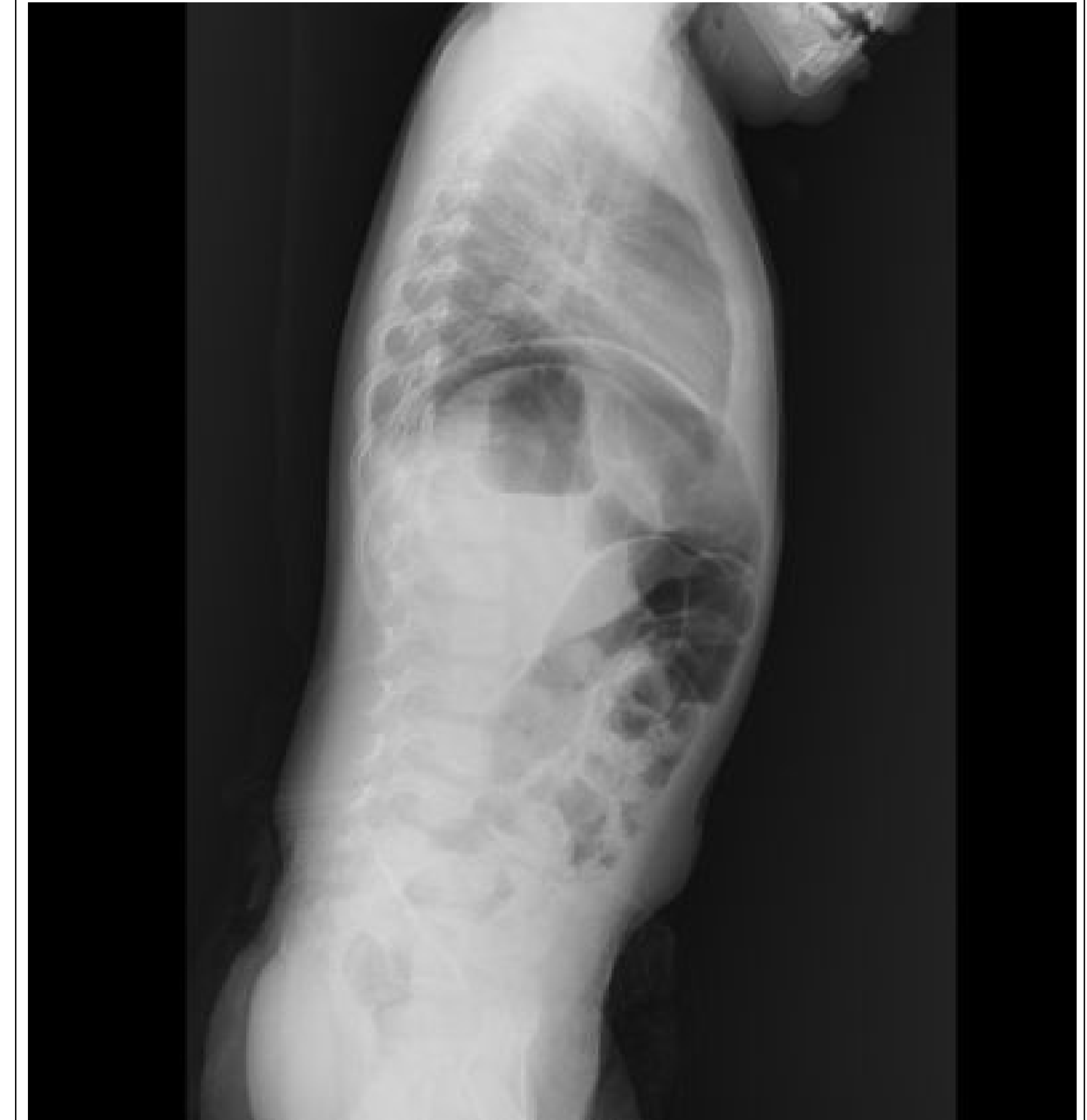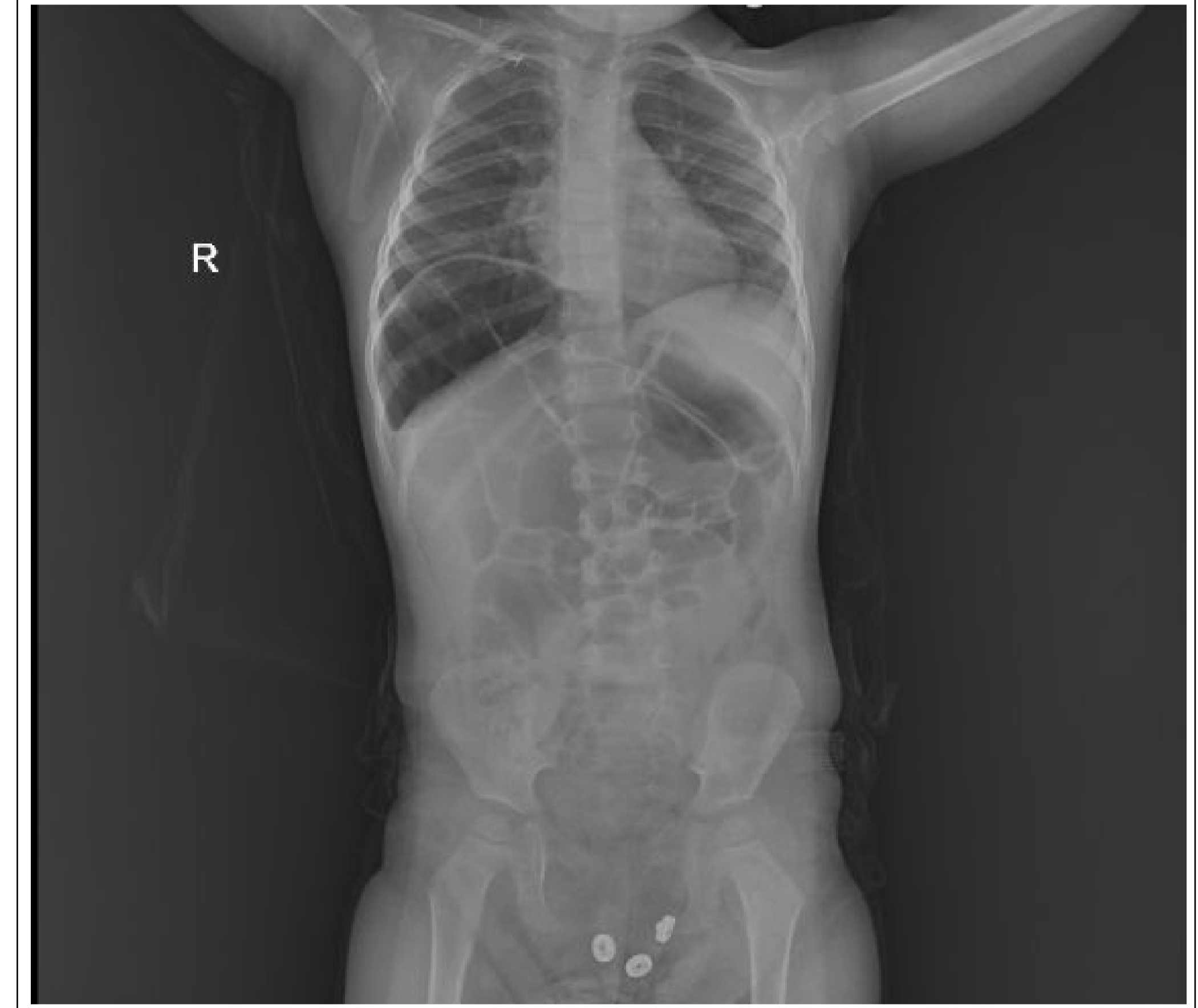
Chilaiditi Sendromu, kolonun hepatodiyafragmatik interpozisyonu ile karakterize nadir bir hastalıktır. Bu durum, radyolojik görüntülemelerde sağ hemidiyafram ile karaciğer arasına gazla dolu bağırsağın yerleşmesi sonucu ortaya çıkan ve genellikle pnömoperitoneum olarak yanlış teşhis edilen bir radyolojik bulgu olan Chilaiditi belirtisine yol açar. Bu olgu sunumunda, Chilaiditi belirtisi olan bir hastayı ele alarak, klinisyenlerin ilk değerlendirmede gerçek pnömoperitoneum ile pseudopnömooperitoneum arasındaki ayrımı yaparken dikkat etmeleri gereken noktaları ve Chilaiditi belirtisi bulunan hastalarda tanı, araştırma ve tedavi süreçlerini vurgulamayı amaçladık

Olgu

Yaklaşık 1 haftadır aralıklı öksürük ve karın ağrısı şikayetiyle başka bir hastaneye başvuran 2 yaşındaki kız hastanın, çekilen ayakta direkt karın grafisinde (ADKG) serbest hava şüphesi üzerine hastanemize sevk edildi. Hastanın fizik muayenesinde batın hassasiyeti ve akut batın bulguları saptanmadı, ancak çekilen ADKG'de sağ hemidiyafragma altında gaz görüntüsü izlenmesi üzerine Chilaiditi belirtisi düşünülmüştür. Chilaiditi sendromu tanısı konulan hasta, rutin lavman ve kabızlık diyeti ile tedavi edildi ve 3 gün sonra şikayetlerinin gerilemesi üzerine taburcu edildi.

Sonuç

Chilaiditi belirtisinin doğru şekilde tanımlanması, gereksiz inceleme ve prosedürlerin azaltılmasına yardımcı olabilir ve Chilaiditi sendromunun yönetimi ile ayırıcı tanılarına odaklanmayı sağlar. Ayrıca, klinik değerlendirmede radyografik bulguların hastanın öyküsü ve fiziksel bulgularla ilişkilendirilmesi, psödopnömooperitoneum ile gerçek pnömoperitoneum arasındaki ayrımın etkin bir şekilde yapılmasını sağlar.



Referanslar:

1. Chilaiditi's Syndrome: What Should Every Surgeon Know? ALAN A. SABER, M.D., M.S., F.A.C.S., MICHAEL J. BOROS, M.D. (THE AMERICAN SURGEON March 2005)
2. Acute Abdominal Pain Secondary to Chilaiditi Syndrome David Kang,1 Andrew S. Pan,1 Michael A. Lopez,1 Jessica L. Buicko,2 and Miguel Lopez-Viego3,4 (Hindawi Publishing Corporation Case Reports in Surgery Volume 2013)
3. Chilaiditi Syndrome: A Rare Entity with Important Differential Diagnoses Omeed Moaven, MD Richard A. Hodin, MD, FACS (Gastroenterology & Hepatology Volume 8, Issue 4 April 2012)
4. Lekkas CN, Lentino W. Symptom-producing interposition of the colon. Clinical syndrome in mentally deficient adults. JAMA. 1978;240:747-750.
5. Melester T, Burt ME. Chilaiditi's syndrome. Report of three cases. JAMA. 1985;254:944-945.
6. Sendon JL. Primary lung cancer and the Chilaiditi syndrome. Chest. 1975;67:130.