



ADOLESAN DÖNEMDE YAPILAN JİNEKOMASTİ CERRAHİSİNİN HASTALAR ÜZERİNDEKİ ESTETİK VE PSİKOLOJİK ETKİSİ

Mehmet ÇAKMAK, Ahmet BAŞ, Ömer ŞAİR

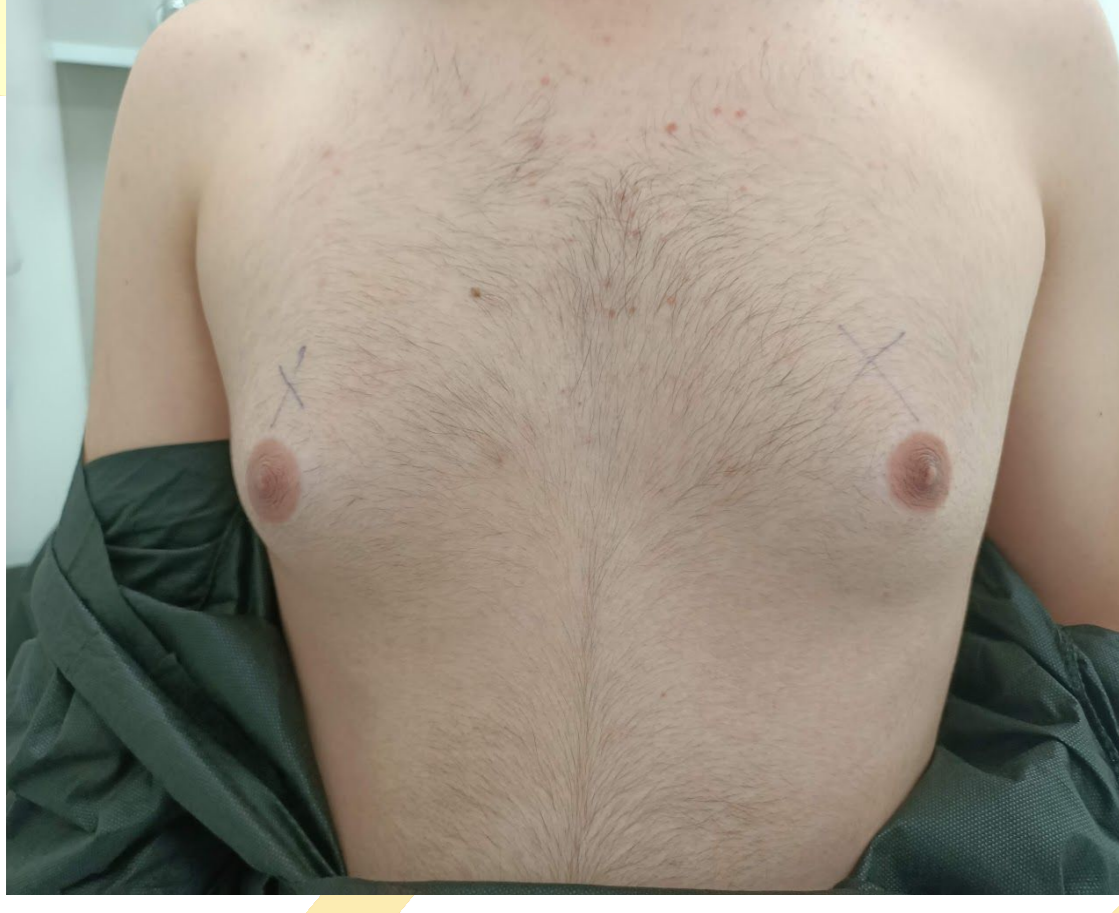Başakşehir Çam ve Sakura Şehir Hastanesi Çocuk Cerrahisi Anabilim Dalı, İstanbul



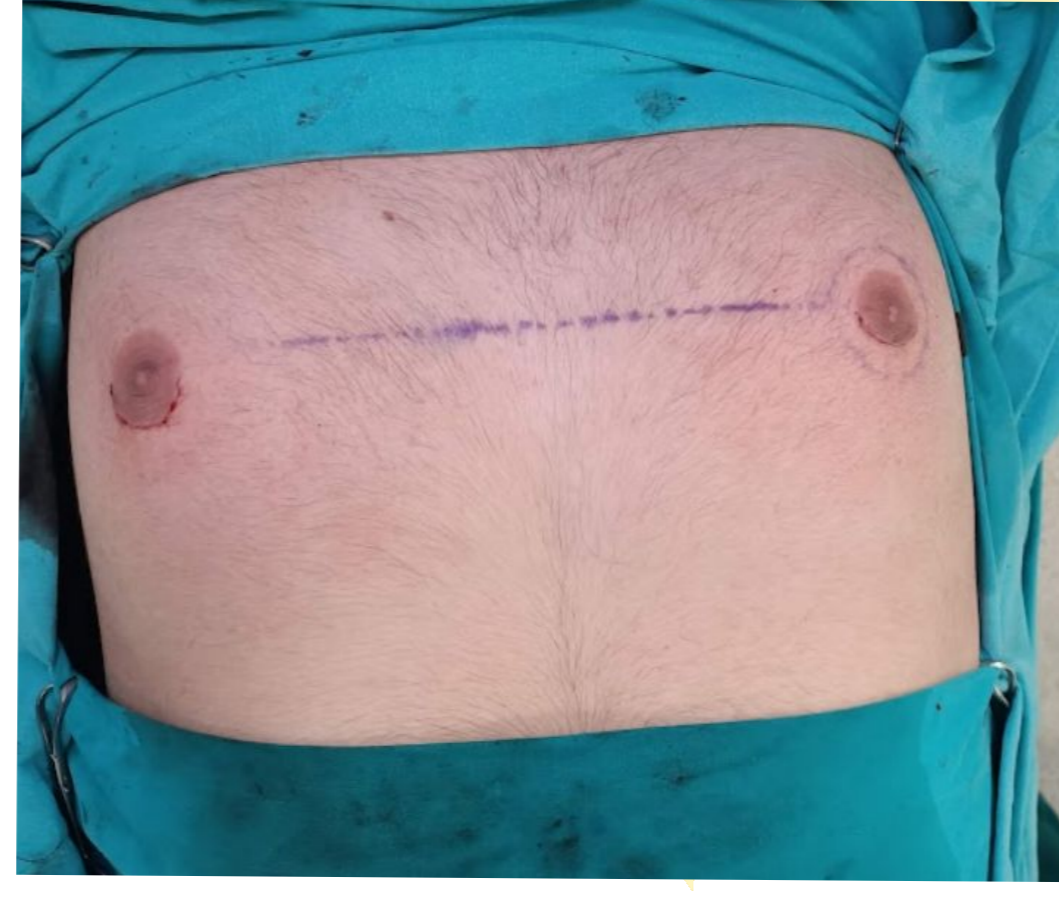Amaç: Jinekomasti, erkeklerde meme dokusunun patolojik büyümesi olup, estetik ve psikolojik rahatsızlıklara yol açabilir. Bu çalışmada, subareolar insizyon ile gerçekleştirilen jinekomasti ameliyatlarının adolesan hastalar üzerindeki estetik ve psikolojik etkisi retrospektif olarak araştırılmıştır.

Yöntem: Çalışmamıza 2021-2024 tarihleri arasında kliniğimizde jinekomasti ameliyatı yapılan toplam 20 erkek hasta dahil edilmiştir. Hastalar çocuk psikiyatri tarafından değerlendirilmiş ve jinekomasti nedeniyle sosyal ortamlardaki akran baskısına maruz kalıp kalmadıkları, jinekomasti nedeniyle sosyal hayatlarının ne düzeyde olumsuz etkilendiği 1 ile 10 arasında skorlanmıştır. Tüm hastaların cerrahisinde subareolar insizyon tercih edilmiştir. Ameliyat sonunda tüm hastalara cilt altına dren yerleştirilmiş ve bu drenler beşinci gün çekilmiştir. Hastalar post operatif 2. gün taburcu edilmişlerdir. Ameliyat sonrası ilk hafta kapalı, sonraki iki hafta açık pansuman uygulanmıştır. İlk üç hafta boyunca hastalara jinekomasti korsesi giydirilmiş ve sonrasında göğüs kaslarını çalıştırıcı egzersizler önerilmiştir. Hastalara estetik olarak pre-operatif ve post operatif 3. haftada ve 2. ayda 1 ile 10 puan arasında memnuniyet skorlaması yapılmıştır.

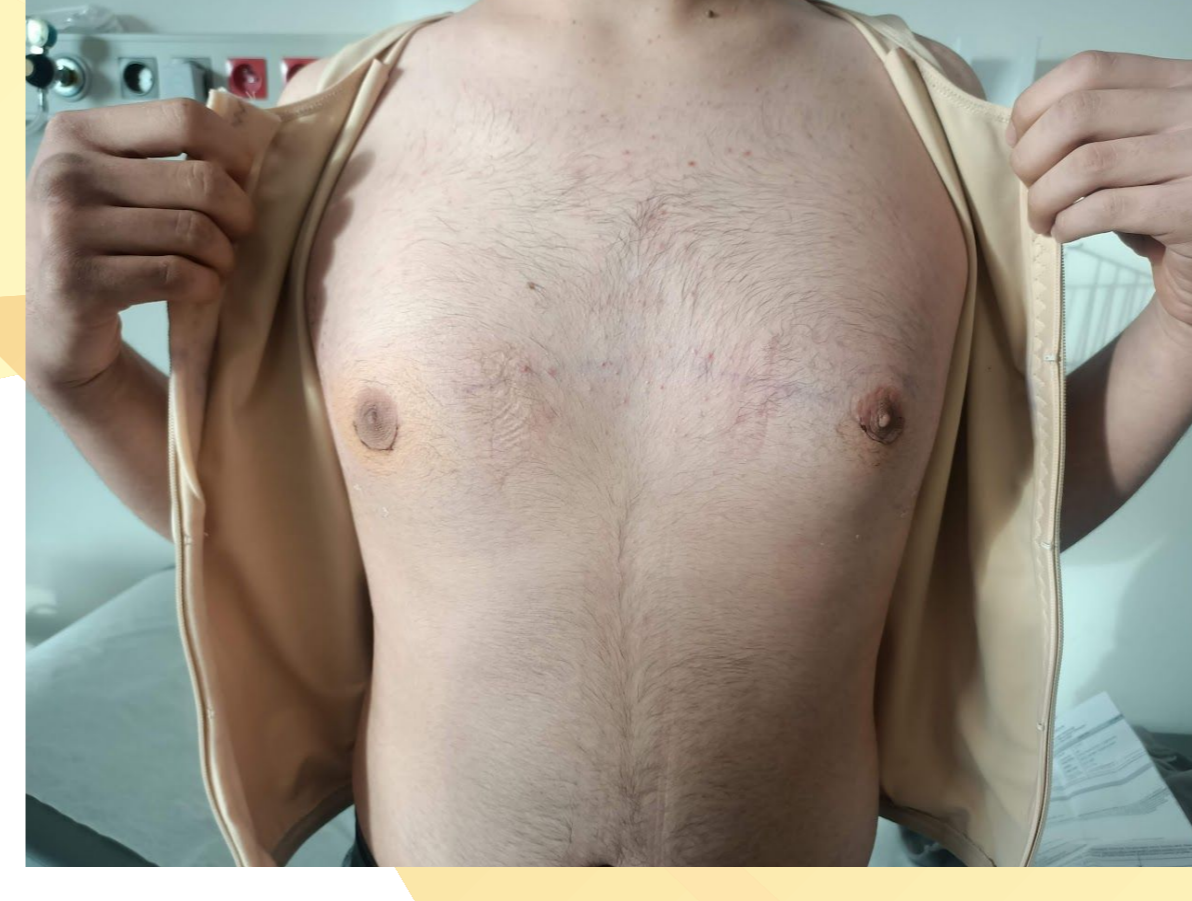Sonuç: Jinekomastinin subareolar insizyonla cerrahisi, adolesan dönemde belirgin estetik ve psikolojik düzelme sağlamaktadır. Adolesan dönemde meydana gelen akran baskısının ve bunun erişkinlik dönemine olası yansımaları önlemek için bu dönemde cerrahi tedavinin ertelenmemesi önerilmektedir. Hastaların operasyon sonrası meme başı çöküntüsünün minimize edilmesi ve iyi bir estetik sonuç için cilt elastisitesi oldukça önem arz etmektedir. Bu nedenle hastaların preoperatif ve postoperatif göğüs kaslarını çalıştırıcı egzersizler yapmaları önerilmektedir.



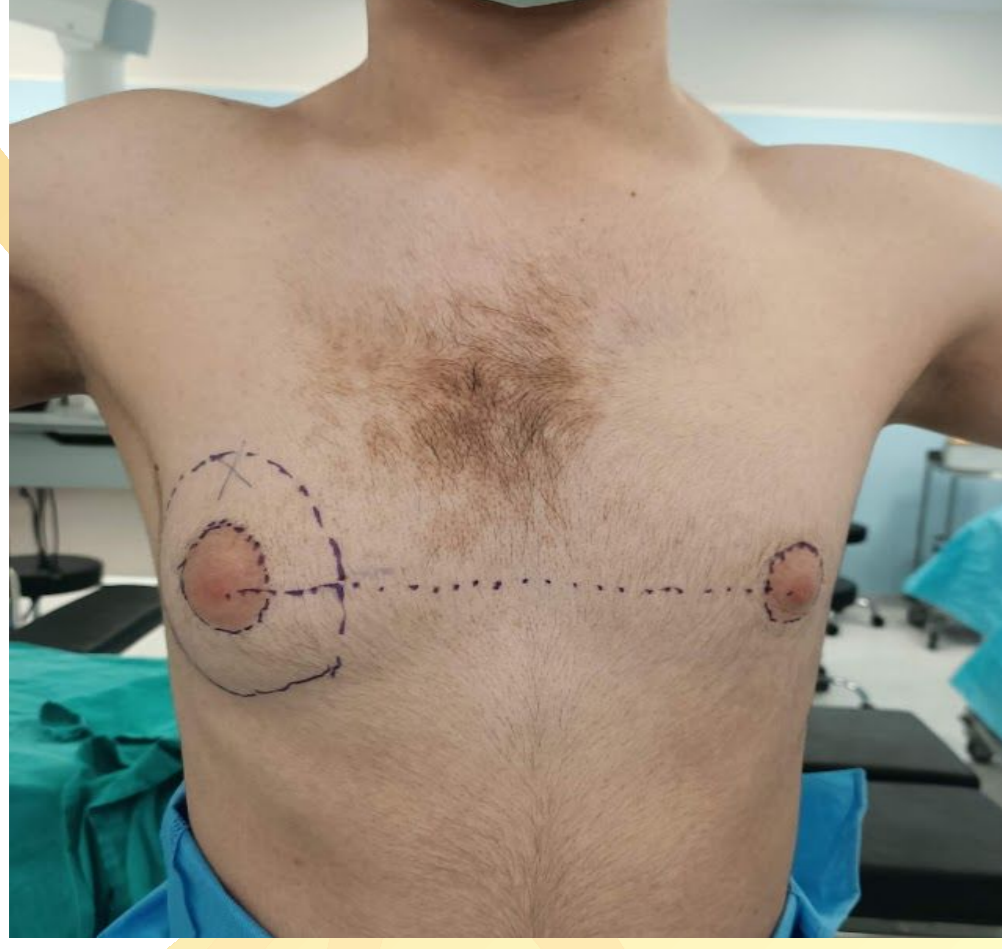
Resim 1. Preoperatif görüntü



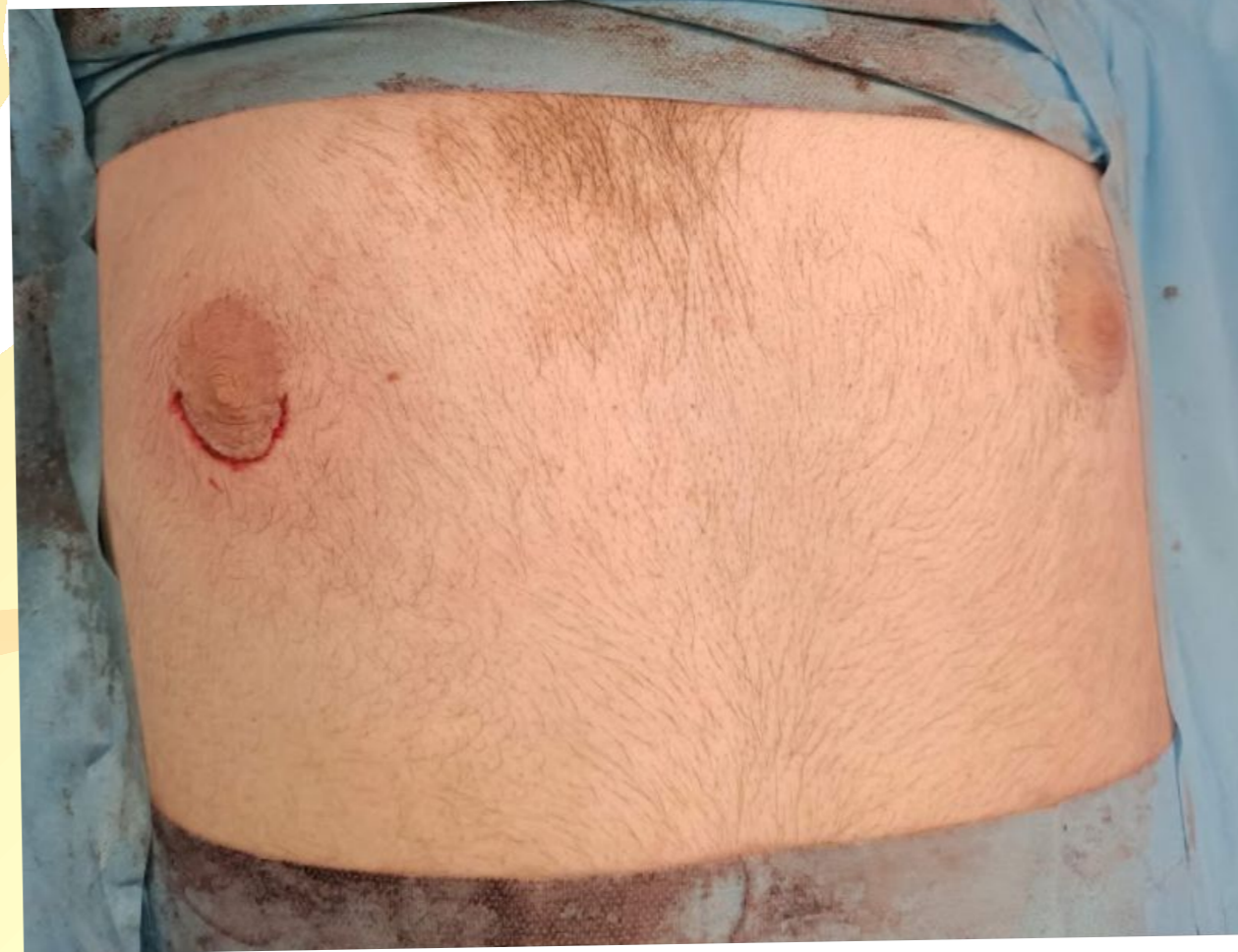Resim 2. Postoperatif görüntü



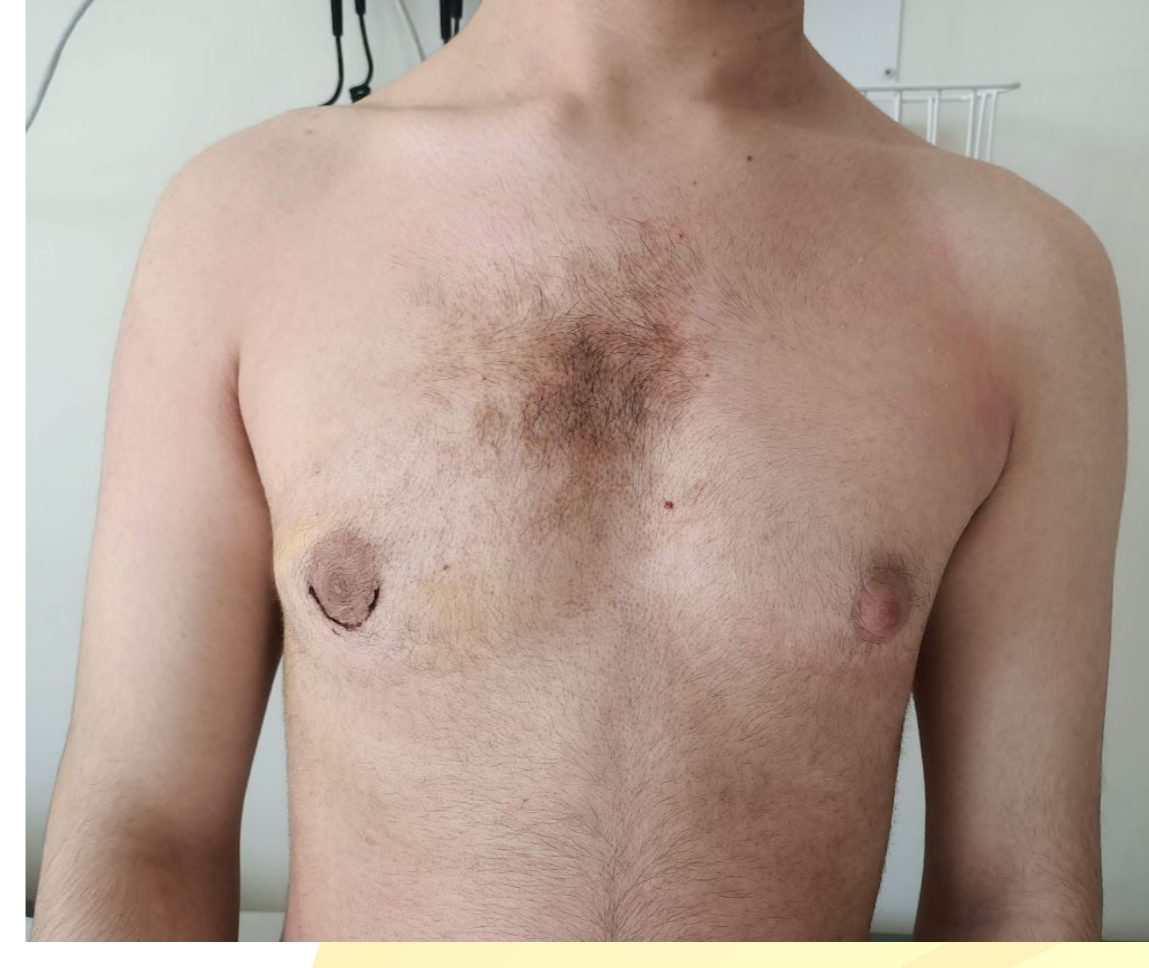
Resim 3. Postoperatif 1 ay sonraki görüntü



Resim 1. Preoperatif görüntü



Resim 2. Postoperatif görüntü



Resim 3. Postoperatif 2 hafta sonraki görüntü

Bulgular: Hastaların ortalama yaşı 15'tir. 15 hastaya bilateral jinekomasti düzeltilmesi cerrahisi yapılırken, 5 hastaya tek taraflı yapılmıştır. Postoperatif takiplerde bilateral jinekomasti olan 20 hastanın 17'inde postoperatif komplikasyon gelişmemiştir. İki olguda insizyon bölgesinde enfeksiyon gelişmiştir ve antibiyoterapi ile gerilemiştir. Bir olguda tek taraflı meme başı çökmesi meydana gelmiştir. Olguların %70'i sözlü veya fiziksel olarak akran baskısına uğradıklarını ifade etmişlerdir. Jinekomastinin sosyal hayatlarını etkileme skor ortalaması 9'du. Hastaların preoperatif memnuniyet skorlaması ortalama 3,5 iken, operasyon sonrası memnuniyet skorlaması 3. haftada ortalama 7,63 iken, 2. ayda ortalama 8,05 olarak sonuçlanmıştır.

Tablo 1. Jinekomasti etkisinde sosyal hayat puanlandırma tablosu

0 puan	1-2 puan	3-4 puan	5-6 puan	7-8 puan	9-10 puan
Herhangi bir etkisi yok	Önemsiz düzeyde	Rahatsız edici bir görüntü	Sürekli bol kıyafet giyiyorum	Toplum içinde farkedilmemesi için ayrıca çaba gösteriyorum (postür değişikliği vb)	Arkadaşlarımla etkinliklere katılmayacak düzeyde beni olumsuz etkiliyor

Tablo 2. Preoperatif ve Postoperatif memnuniyet skalası

