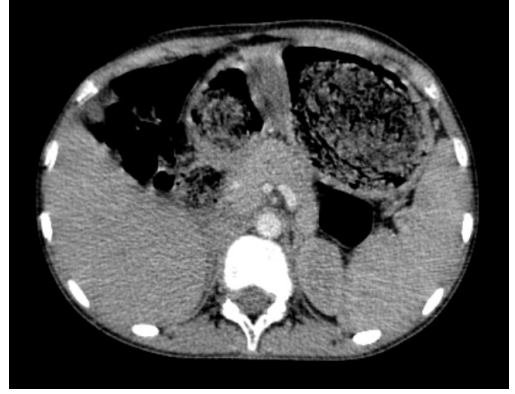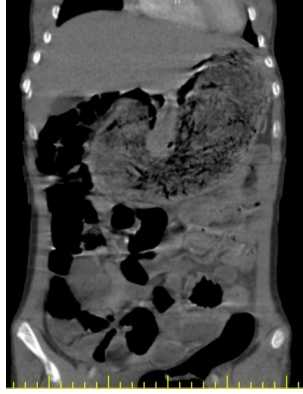

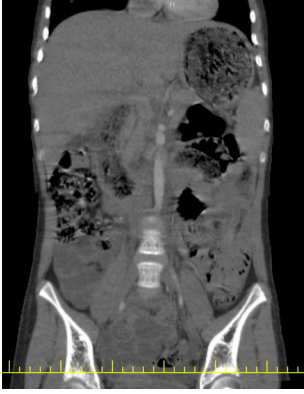
İnvajinasyonla Danışılan Çocuk Hastada Rapunzel Bezoar

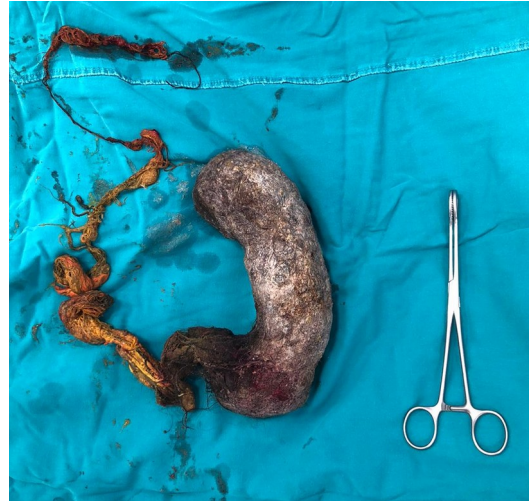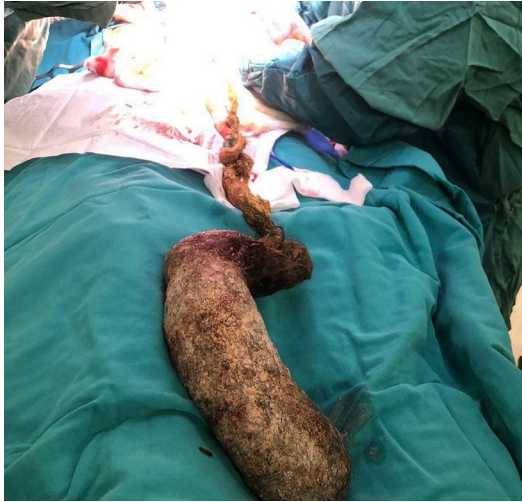Fatma Saraç¹, Betül Beyza Özbal¹, Birgül Karaaslan¹, Esra Karakaş¹

İstanbul Çam ve Sakura Şehir Hastanesi, Çocuk Cerrahisi Kliniği

Giriş : Bezoar, sindirilemeyen yabancı maddelerin mide veya ince bağırsakta birikmesi sonucu oluşan bir kitledir. Mide yerleşimli bir bezoarın duodenum ve jejunuma uzanması sonucu oluşan klinik durum Rapunzel sendromu olarak adlandırılır. Bu çalışmada, invajinasyon ön tanısı ile konsülte edilen nadir bir Rapunzel sendromu olgusu sunulmuştur.



Olgu : 12 yaşında kız hasta son 5 aydır tekrarlayan, özellikle son 10 gündür artan ve beslenme intoleransı olmayan karın ağrısı şikayetiyle başvurdu. Ultrasonografide 56 mm intussusepsiyon raporu ile danışılan hastada karın ağrısının kronikliği göz önüne alındığında, hastanın öyküsü ve fizik muayenesi, belirgin mide distansiyonu, intussusepsiyon açısından anlamlı bulunmadı ve BT istendi. BT taraması, proksimal ince bağırsağa uzanan, gıda ve diğer yutulan maddeleri düşündüren heterojen materyalden oluşan büyük bir intragastrik kitle ortaya çıkardı. Hastanın anamnezi derinleştirildiğinde hastanın aralıklı olarak kendi saçını tükettiği ortaya çıkarıldı. Trikobezoar ön tanısı ile cerrahi müdahale planlandı ve Rapunzel bezoar gastrotomi ile tamamen çıkarıldı. Ameliyat sonrası çocuk psikiyatristi tarafından hasta ve ebeveynleri ile yapılan görüşmede hastanın 2. sınıftan beri saç yuttuğu ortaya çıkmıştır. Hasta post-op 6. günde tam oral beslenme ile ve ek şikayeti olmadan taburcu edildi. Takiplerinde cerrahi bir sorunla karşılaşmadı. Daha sonra hastanın OKB tanısı ile halen psikiyatrik takip altında olduğu öğrenildi.



Sonuç: Bu olgu, özellikle trikofaji öyküsü olan kızlarda kronik karın ağrısının ayırıcı tanısında trikobezoarın düşünülmesinin önemini vurgulamaktadır. Trikobezoarın cerrahi olarak çıkarılması akut semptomları hafifletmek için çok önemlidir ancak altta yatan psikolojik sorunları ele almak için çocuk psikiyatrisi ile devam eden davranışsal terapi son derece değerlidir.