


Neonatal Dönemde Sağ Aksesuar Bronş Nedeniyle Sağ Üst Lobektomi

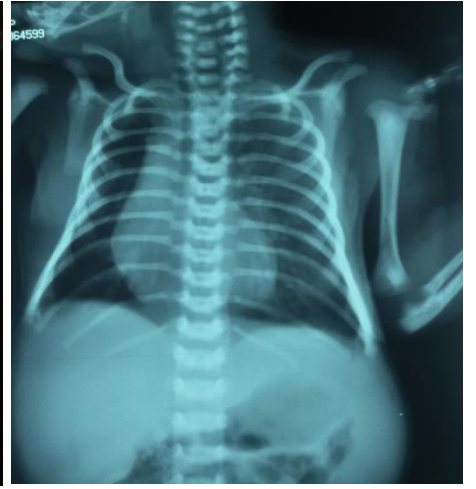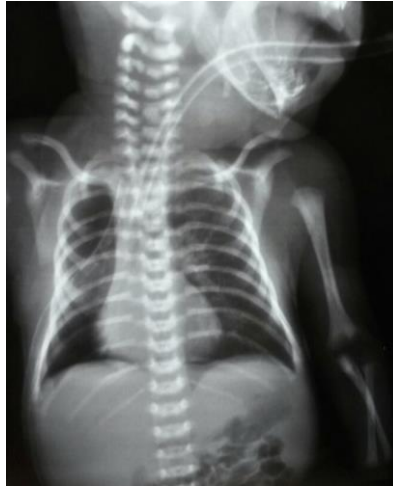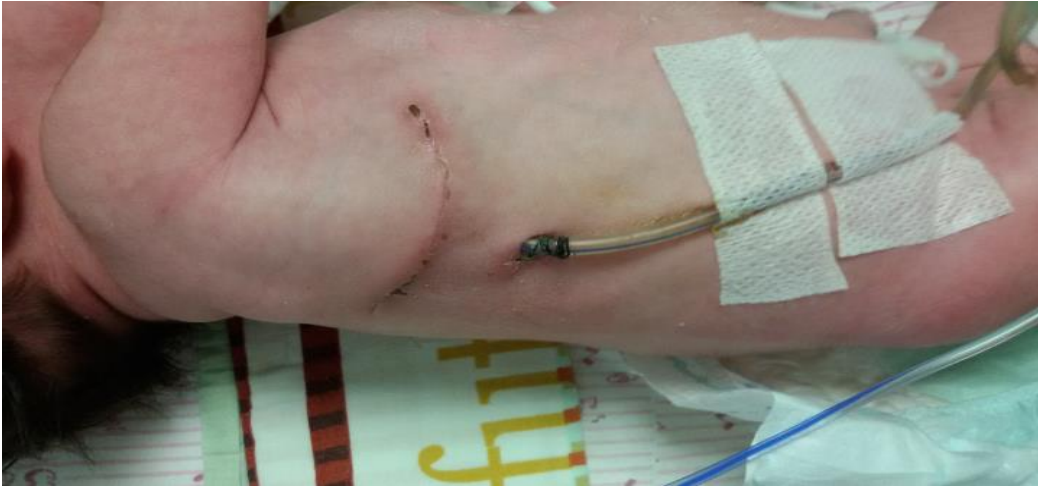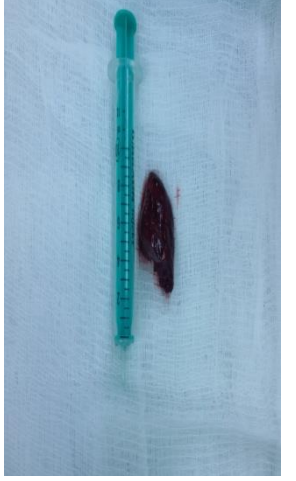
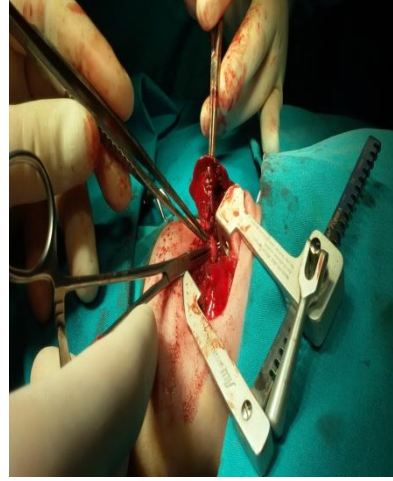
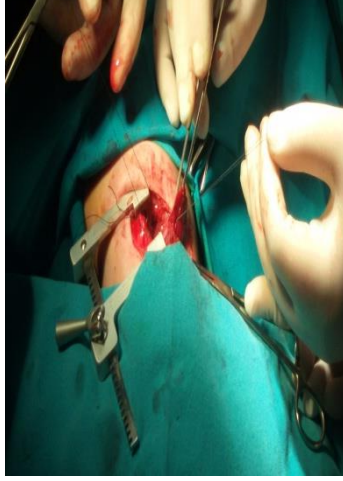
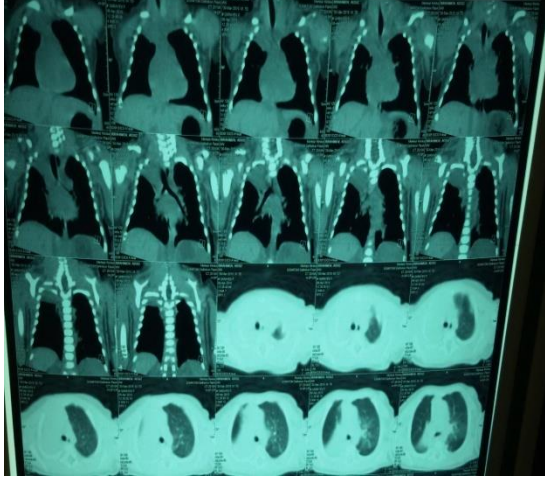


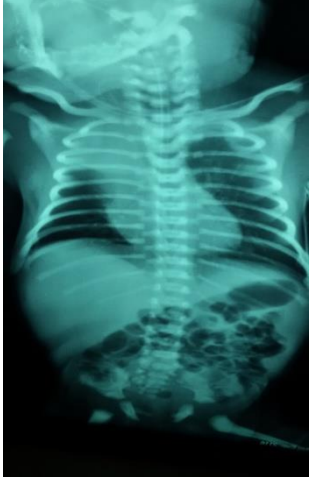Upper right lobectomy in newborn with a right accessory bronchus

F Hüseyinov*, G Amiraslanova*, AMusayev*, J Naghiyev**

Merkezi Klinik, Cocuk Cerrahisi Bölümü, Bakü/Azərbaycan**

K.Y.Ferecova Eğitim Araştırma Pediatri Enstitüsü, Bakü/Azərbaycan



Giriş: Aksesuar bronş nadir görülen doğumsal bir anomalidir. İlk olarak 1785'te Sandifort tarafından trakeadan köken alan sağ üst lob bronşu olarak tanımlanmıştır. Son zamanlarda üst lobla ilişkili trakea ya da ana bronşlardan köken alan değişik bronş anormallikleride trakeal bronş anomalisi olarak kabul edilmektedir. Genellikle ana karinanın 2 cm üzerindeki trakeal segment içerisinde yer alır. Radyografik ve bronkoskopik çalışmalarda görülme sıklığı sağda %0.1-2, solda %0.3-1 bulunmuştur. Genellikle semptomsuzdur ve tesadüfen saptanmaktadır. Bazen öksürük, hemoptizi, tekrarlayan lokal enfeksiyon, atelektazi ya da bronşektazi ile beraber görülebilir.

Olgu: Yenidoğan G2P2. 37-38 haftalık doğum kilosu 3340 gr. olan, doğumdan sonra ilk gün yenidoğan servisinde izlenmiştir. 1 gün sonra solunum zorluğu başladığı için Yenidoğan Yoğun Bakım ünitesine devredilmiştir. Akciğer grafisi sağ akciğer üst lob atelektatik olduğu görüldü. Çekilen toraks bilgisayarlı tomografide trakeada karinanın 2cm proksimalinde sağ tarafa açılan ayrı bir bronş lümeni düşündürülecek görüntüsü olması üzerine olguya bronkoskopi kararı verildi. Yapılan bronkoskopide karinanın 2 cm üzerinde trakeadan ayrılan trakeal bronş izlendi. TÖF ekarte etmek için guide wire orifisten yerleştirildi ve ardından özofagoskopi yapıldı, guide wire özofagusta görüntülenmedi. Skopi yapılarak guide wire toraksa yönlendiği görüldü. Sağ torokotomi kararı verildi. Hastaya sağ üst lobektomi ameliyatı yapıldı. Postop 1-ci gününde extübe olundu. 1 hafta sonra hasta taburcu edildi.

Sonuç: Yenidoğan dönemde tekrarlayan öksürük, enfeksiyon ve hemoptizi durumunda ayırıcı tanılar arasında aksesuar bronş olma ihtimali hatırlanmalıdır.

Anahtar Kelimeler: Aksesuar bronş, lobektomi