

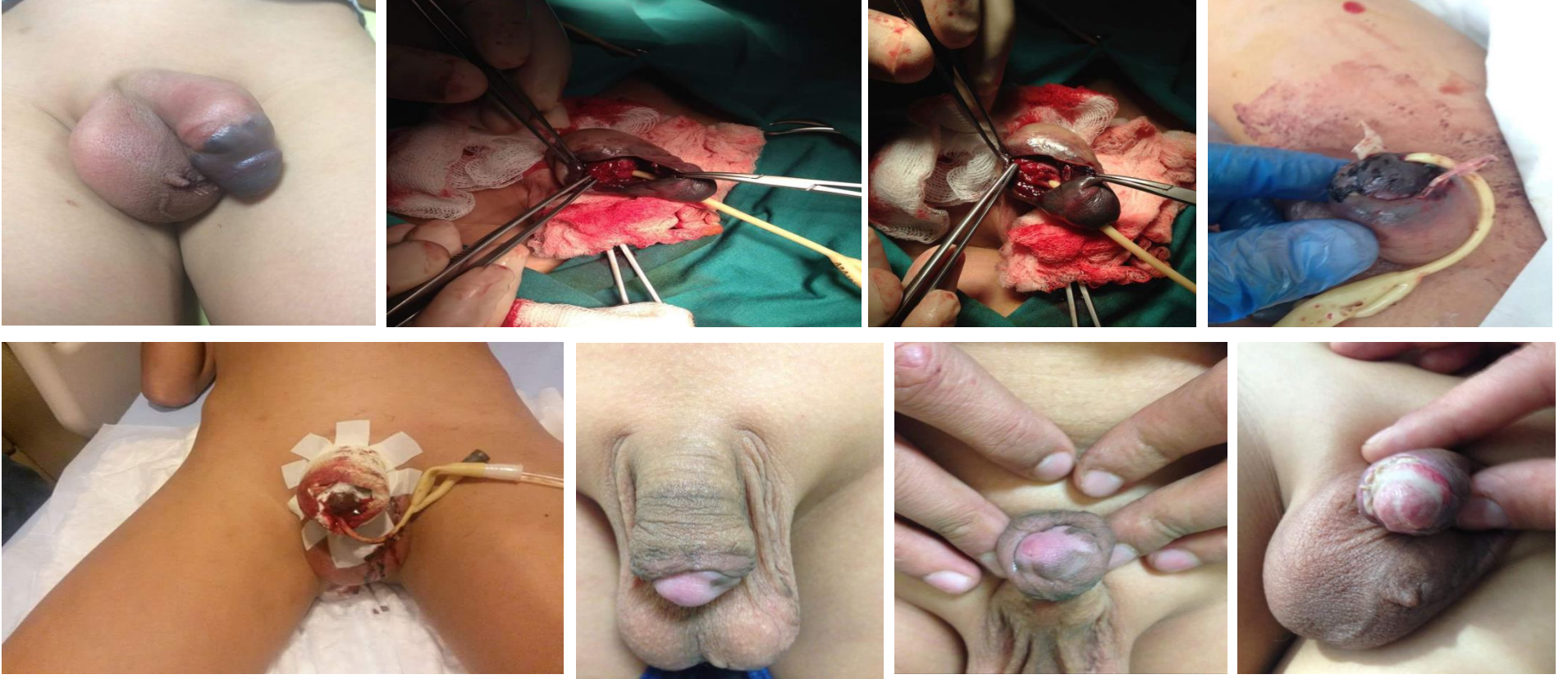
# At Isirmasına Bağlı Komplet Üretral Rüptürün Eşlik Ettiği Penisin Fraktürü Ve Subtotal Amputasyonu

Fracture And Subtotal Amputation Of The Penis Accompanied By Urethral Rupture Due To Horse Bite

F Hüseyinov\*, G Amiraslanova\*, AMusayev\*, J Naghiyev\*\*

Merkezi Klinik, Çocuk Cerrahisi Bölümü, Bakü/Azerbaycan\*\*

K.Y.Ferecova Eğitim Araştırma Pediatri Enstitüsü, Bakü/Azerbaycan



**Giriş:** Penil fraktür, künt travma ve ya bükülme sonucu erekte peniste kavernoöz cisimleri çevreleyen tunika albugineanın yırtılmasıdır. Penil fraktüre eşlik eden üretral yaralanma olguların %11-22'sinde görülür. Bu sunumda at ısırmasına bağlı komplet üretral rüptürün eşlik ettiği penisin subtotala yakın amputasyonu olan bir olgunun sunulması amaçlanmıştır.

**Olgu:** 13 yaşında erkek hasta, at ısırması sonrası peniste ağrı, şişlik, renk değişikliği, şekil bozukluğu ve üretral kanama yakınmalarıyla kliniğimize baş vurdu. Tarafımıza başvurudan 16 saat önce olan olay merkezden uzak bir ilcede olmuş ve hasta kliniğimize baş vurmada önce 4 farklı merkeze götürülmesine rağmen gerekli cerrahi müdahale olmamış. Bu süre içerisinde hasta idrar yapamadığını ifade etmekteydi. Yapılan fizik müayenede penisin subtotala yakın travmatik amputasyonu, dorsal kısmında hematoma, palpasyonda ağrı, peniste ventrale deviyasyon ve üretroraji saptandı. Hasta, onaminin alınmasını takiben cerrahi onarım için ameliyata alındı. Profilaktik olarak 1 g sefazolin sodyum intravenöz olarak uygulandı. Penise sirkumferansiyel subkoronal bir insizyon yapıldı. Penis cildi radikse kadar deglove edildi. Mevcut hematoma boşaltıldı, yapılan değerlendirmede her iki korpus kavernoözümde yaralanma ve üretranın pendülöz kısmında tam rüptür (Goldman- Type V) olduğu saptandı. Hastaya 12 Fr Foley kateter takılmasına takiben kavernoöz cisimlerdeki yırtık 3/0 vicryl, üretradaki hasar ise 6/0 PDS kullanılarak tek tek sütüre edildi. Kanama kontrolü takiben, penis cildindeki insizyon 5/0 rapid vicryl ile sütüre edilerek penise baskılı pansuman uygulandı. Postoperatif dönemi komplikasyonsuz geçen hastanın, 1. gün pansuman açıldı ve günlük pansumanlarla takip edilen hasta, 14.gün kateteri çekilerek oral antibiyoterapi (amoksisilin - klavunat ) ile taburcu edildi. Hastanın postoperatif 3. ayda yapılan kontrolünde ereksiyon ve üretra darlığını düşündürecek her hangi bir bulgu saptanmadı.

**Sonuç:** Travma sonrası 16 saat geçmesine rağmen subtotala yakın penil amputasyon olan olguya uygulanmış cerrahi onarım sonrası penis canlılığı korunmuştur. Bu tür travmalara üst düzey hastanelerde uygun branşın uzmanları tarafından müdahale edilmesi daha doğru olduğu düşünülmüştür.

**Anahtar Kelimeler:** Penis travması, üretra rüptürü, penis amputasyonu