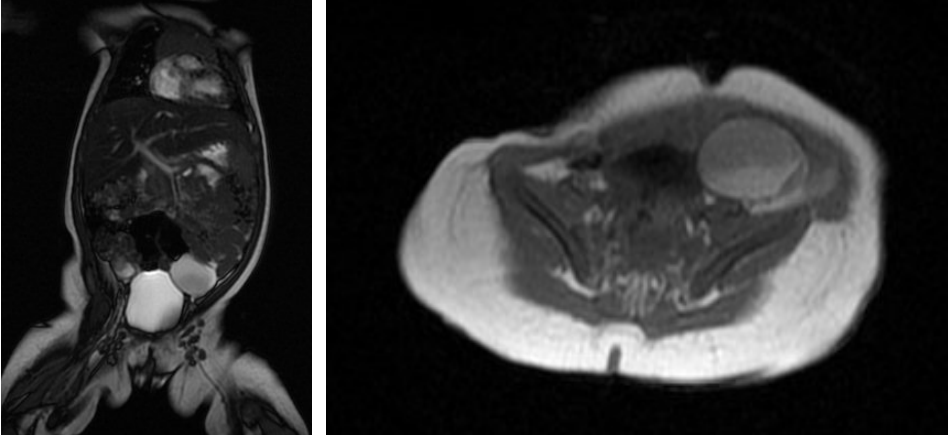


# Kanlı Dışkılamamanın Eşlik Ettiği Perinatal Ovarian Torsiyon

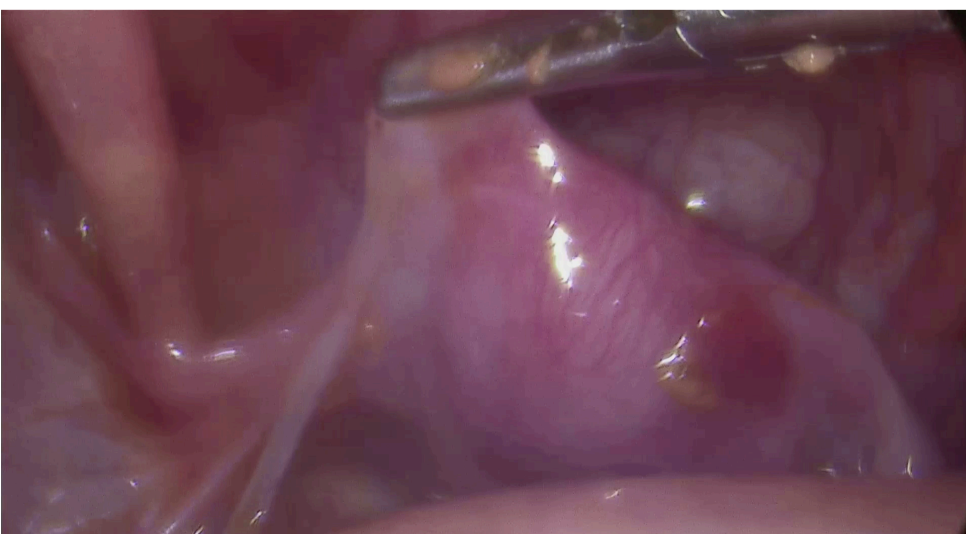
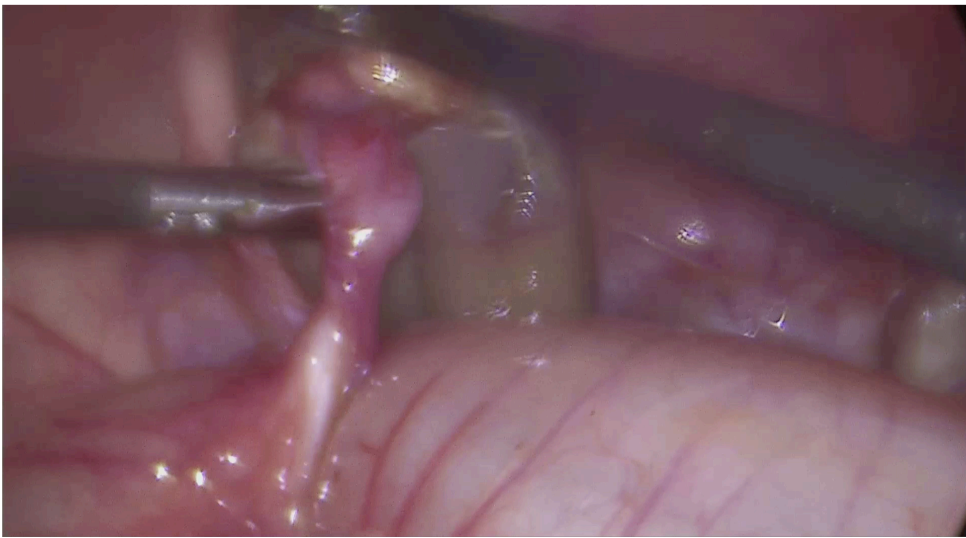
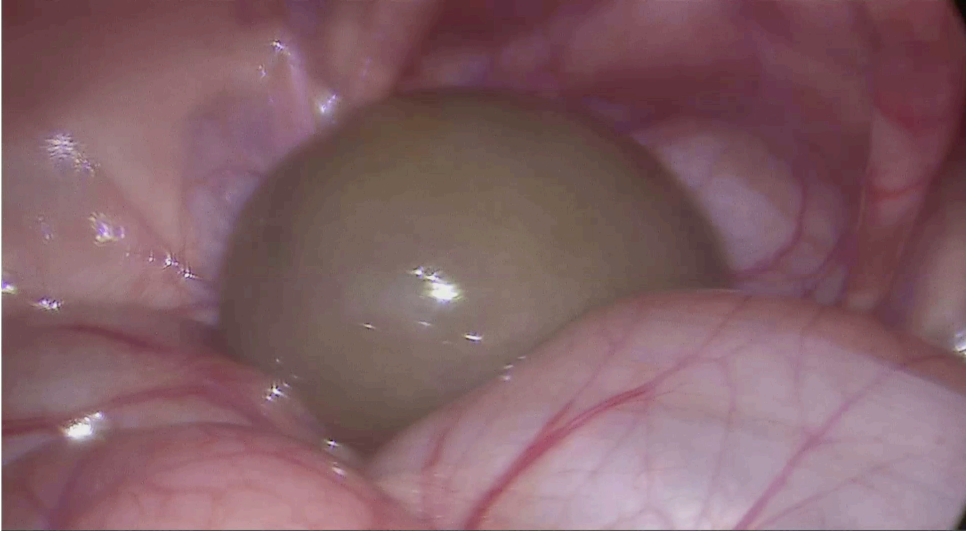
## *Perinatal ovarian torsion with bloody stools*

İbrahim Berkan Usta, Faruk Beci, Enes Arslan, Halil İbrahim Tanrıverdi  
Manisa Celal Bayar Üniversitesi Tıp Fakültesi Çocuk Cerrahisi Anabilim Dalı, Manisa

Fetal ovarian kistler genellikle tek taraflı, küçük ve benign karakterlidirler. Fetal gonodotropinler ve maternal östrojenin hormonal stimülasyonu sonucu gelişirler. Sıklıkla üçüncü trimesterde saptanırlar. Kistlerin yarısına yakınının prenatal ve postnatal takiplerde gerilediği görülür. Kistin boyutu arttıkça perinatal torsiyon riski de artar. Ultrasonografide internal septaların ve yoğun içeriğin görülmesi torsiyonu düşündürür. Aşağıda perinatal dönemde ovarian torsiyon gelişen, postnatal dönemde ise kanlı dışkılama görülen iki aylık bir kız bebek sunulmuştur.



Resim 1,2. MR görüntüleme sol adneksiyel lojdaki kist



Resim 3,4,5. Laparoskopik eksplorasyonda kist, sigmoid kolonla olan bağlantısı ve sol tuba ile overin olmadığı uterus

**Olgu.** Prenatal dönemde adneksiyel kistik kitle nedeniyle takip edilen, 39 haftalık olarak doğum sonrası mekonyum aspirasyonu nedeniyle yoğun bakımda yatırılarak izlenen, taburcu olduktan sonra aralıklı kanlı dışkılamaları olan 2 aylık kız bebek kliniğimize başvurdu. Ultrasonografi ve MR görüntüleme sol adneksiyel lojda yaklaşık olarak 3,5 cm çapında, içinde seviyelenmesi olan sıvı içeren, kanlanmanın olmadığı kistik kitle saptandı (Resim 1,2). Tümör belirteçleri normal olan bebeğe yapılan laparoskopik eksplorasyonda sol over ve tubanın olmadığı, solda rektosigmoid bölgede kolona yapışık kistik bir kitlenin olduğu görüldü. Kistin kolonla herhangi bir bağlantısı yoktu. İçinde pürülan sıvı olan kistik kitle eksize edildi (Resim 3,4,5). Bu kistin perinatal dönemde torsiyone olarak kopan sol over olduğu düşünüldü. Ameliyat sonrasında bebeğin kanlı dışkılamaları geriledi ve bir daha tekrarlamadı. Patolojik incelemede over dokusunu düşündürecek primitif mezenkimal alanlar görüldü.

Ameliyat videosu için aşağıdaki QR kodu okutunuz



Prenatal dönemde saptanan adneksiyel kistler yakından takip edilmeli, büyük olanlarda, doğum sonrası zaman kaybetmeden laparoskopik eksplorasyon yapılmalıdır.