

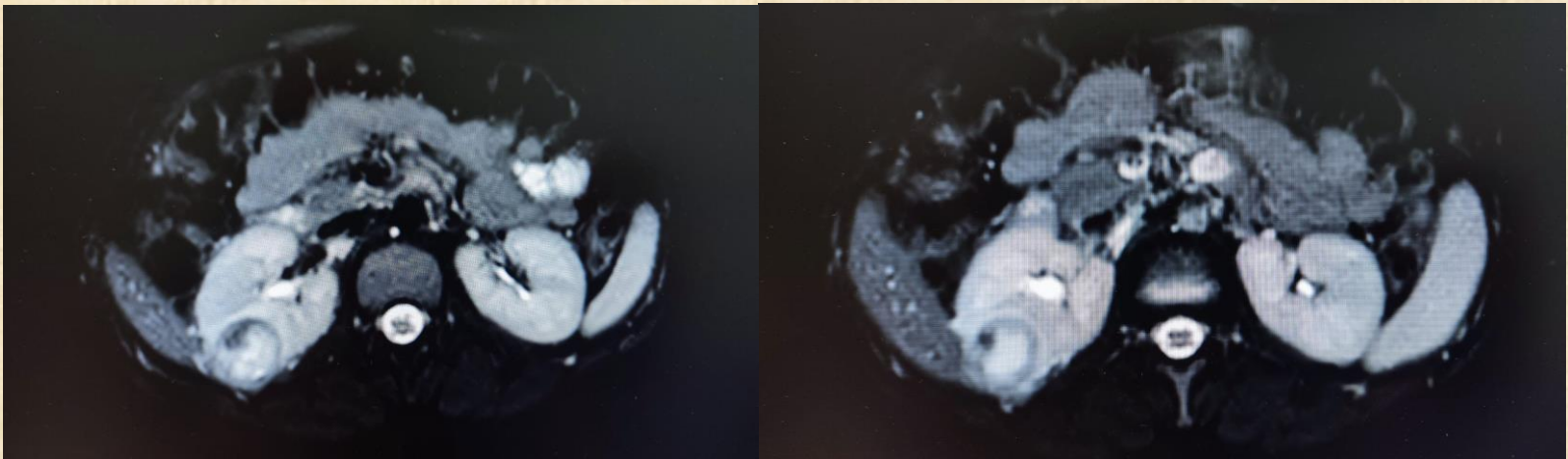


Çocukluk Çağı Renal Hücreli Karsinom: Bir Olgu Sunumu *Childhood Renal Cell Carcinoma: A Case Report*



MS Kaya, AE Karakaya, FSM Kavan, AG Güler
Kahramanmaraş Sütçü İmam Üniversitesi Tıp Fakültesi Çocuk Cerrahisi AD,
Kahramanmaraş

- **Giriş:** Bu çalışmada çocukluk çağında oldukça nadir görülen renal hücreli karsinom olgusunu sunmak amaçlanmıştır.
- **Olgu:** 16 yaşında kız çocuğu karın ağrısı nedeniyle gittiği pediatri polikliniğinde yapılan ultrasonda sağ böbrek parankim yerleşimli 31x25 mm lezyon görülmesi üzerine çekilen kontrastlı batın MR incelemesinde aynı lokalizasyonda, Bosniak kategori 3 kistik lezyon olarak rapor edilmiştir. Bu nedenle ameliyata alınan hastaya parsiyel nefrektomi yapıldı. Histopatolojik inceleme sonucu renal hücreli karsinom olarak rapor edildi, cerrahi sınırlarda tümör tespit edilmedi. Tümör tamamen nekroze olduğu için tiplenişi yapılamadı. Ameliyat sonrası cerrahi takibi sona eren hasta pediatrik onkoloji kontrolü ile taburcu edildi.
- **Sonuç:** Renal hücreli karsinom çocuklarda son derece nadirdir. Klinik bulguları heterojendir ve çoğunlukla asemptomatiktir, bu yüzden tanı genellikle gecikir. Bizim hastamızda karın ağrısı nedeniyle yapılan ultrason incelemesiyle tanı konulmuştur. Tedavide çocuklarda çoğunlukla total nefrektomi yapılır ancak şimdilerde dört santimetre altındaki tümörlerde nefron koruyucu cerrahi önerilmektedir ve tedavi başarı oranını olumsuz etkilememektedir. Pediatrik renal hücreli karsinom tedavisinde minimal invaziv nefrektomi uygulaması çok yaygın değildir. Bizim hastamıza açık parsiyel nefrektomi yapılmıştır. Laparoskopik ve robotik cerrahi ile hem parsiyel ve hem de total nefrektomi yapılabilir.



Resim 1. Kitlenin Radyolojik görüntüleri