

ÇOCUKLUK ÇAĞINDA PRİMER ADRENAL TERATOM OLGU SUNUMU

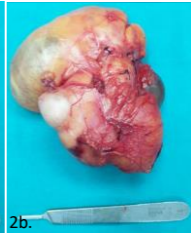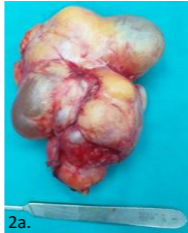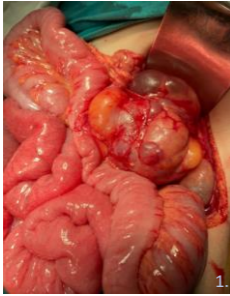
F Ersoy ⁽¹⁾, E Uzun ⁽¹⁾, G Erkoç ⁽¹⁾, B Aksu ⁽¹⁾, H Şeneldir ⁽²⁾, S Gülçin Bozbeyoğlu ⁽³⁾, Ç Ulukaya Durakbaşı ⁽¹⁾

⁽¹⁾ İstanbul Medeniyet Üniversitesi, Göztepe, Prof. Dr. Süleyman Yalçın Şehir Hastanesi, Çocuk Cerrahisi Anabilim Dalı

⁽²⁾ İstanbul Medeniyet Üniversitesi, Göztepe, Prof. Dr. Süleyman Yalçın Şehir Hastanesi, Tıbbi Patoloji Anabilim Dalı

⁽³⁾ İstanbul Medeniyet Üniversitesi, Göztepe, Prof. Dr. Süleyman Yalçın Şehir Hastanesi, Radyoloji Anabilim Dalı

GİRİŞ: Rastlantısal kitle olarak karşılaştığımız primer adrenal teratom, çocukluk çağı tümörleri arasında nadir görülür



Resim 1: Kitlenin peroperatif çekilen görüntüsü

Resim 2: Tam rezeksiyon ile çıkarılan kitlenin anterior (a) ve posterior (b) bakıda görüntüsü

OLGU: 2 yaşında kız hasta, 2 ay önce merdivenlerden düşme sonrası yapılan radyolojik görüntülemelerde sol adrenal bezde fark edilen kitle ile tarafımıza yönlendirildi. Adrenal hematom ön tanısı mevcuttu. Fizik bakıda özellik yoktu. Tümör belirteçleri normaldi. Kontrastlı MR incelemede sol adrenal bez yerleşimli, sol böbreği aşağı doğru iten, 9x8x5 cm boyutlarında, solid ve kistik bileşenleri olan kitlesel lezyon görüntüledi. Kitle, periferinde ve iç duvarlarında kontrast tutuyordu. Cerrahi sırasında adrenal bez ile sınırı seçilemeyen lezyon total olarak çıkarıldı. (Resim 1-2) Erken cerrahi sonrası dönem sorunsuz geçti. Patoloji sonucu; sindirim, solunum ve münöz epitel, seröz bez, deri, sinir, yağ, kas, kemik ve kıkırdak doku içeren matür kistik teratom ile uyumlu geldi. Hasta 8 aylık takibinde sorunsuz seyretmektedir.

SONUÇ: Teratomlar sıklıkla gonadlarda, sakrokoksigeal bölgede, mediastende veya retroperitonda yerleşim gösterir. Tüm yaş gruplarında cerrahi olarak çıkarılan adrenal kitlelerin sadece %1-4'ü primer adrenal teratomlardır. Yayınlarda bildirilmiş 16 yaş öncesi 7 primer adrenal teratomlu olgu mevcuttur. Çoğunlukla iyi prognoz bildirilmesine rağmen, hastalığın tedavi ve uzun dönem sonuçlarına ilişkin sınırlı veri mevcuttur.