

### 38. ULUSAL ÇOCUK CERRAHİSİ KONGRESİ

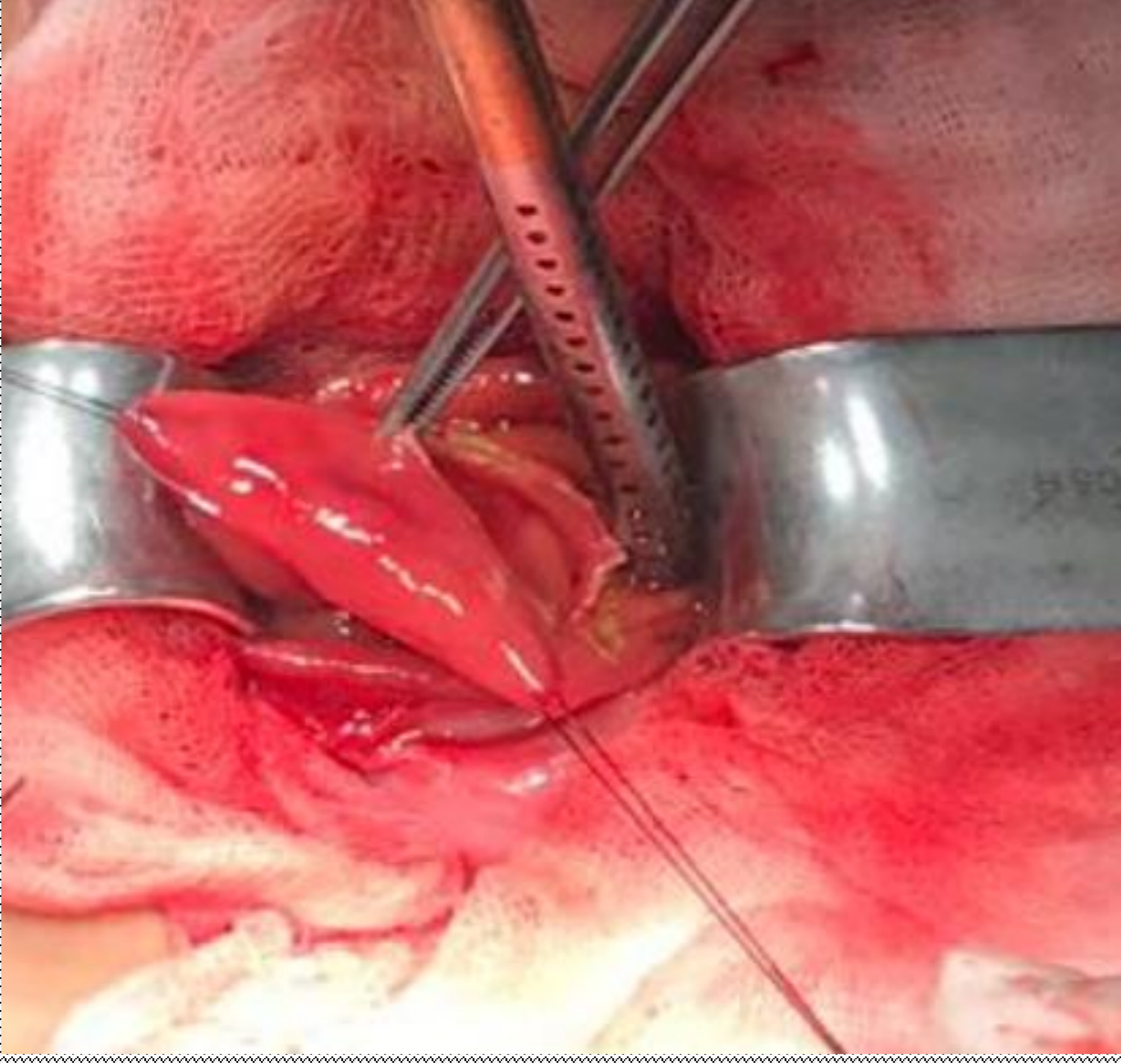
## Duodenal duplikasyon kist eksizyonuna sekonder duodenojejunal invajinasyon

I. Soysal<sup>1</sup>, V. Avcı<sup>1</sup>, K. Ayengin<sup>1</sup>, C. Ertül<sup>1</sup>

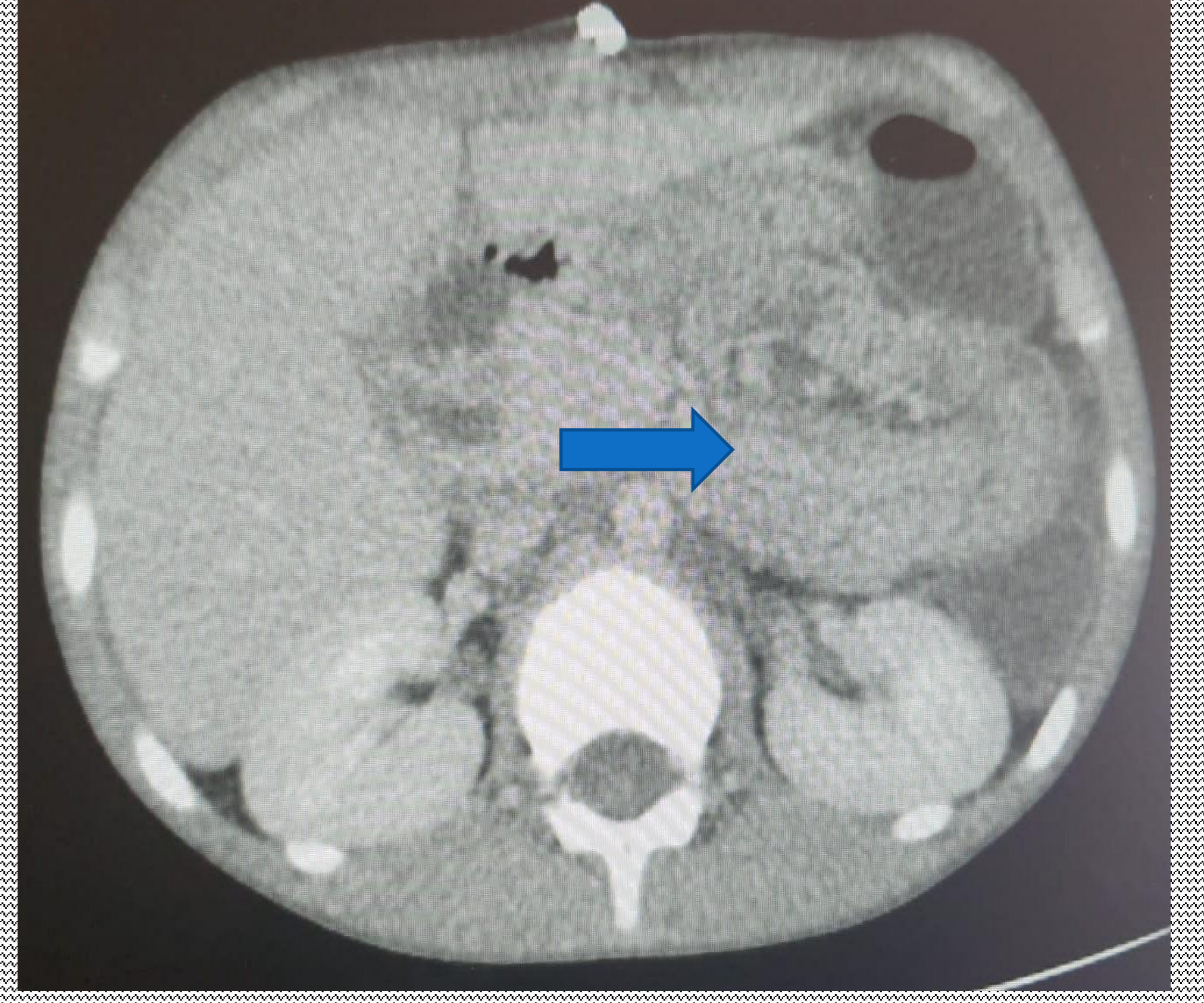
<sup>1</sup>Van Yüzüncü Yıl Üniversitesi Tıp Fakültesi Hastanesi Çocuk Cerrahisi AD

- **Giriş:** Çocuk cerrahisi pratiğinde en sık karşılaşılan hastalıklardan biri invajinasyondur. Lokalizasyon açısından invajinasyonlar, kardial altındaki gastrointestinal sistemin herhangi bir yerinde meydana gelebilir. Bu çalışmada duodenal bölgede kendini gösteren invajinasyon olgusunun sunulması amaçlandı.
- **Olgu:** 10 gün önce tarafımızca duodenal duplikasyon kisti (Şekil 1) nedeniyle opere olan 8 yaşında erkek hasta acil servise karın ağrısı, bulantı ve kusma şikayetleri ile başvurdu. Yapılan muayene ve tetkikler sonrasında duodenal segmente (Şekil 2) invajinasyon tespit edildi. Hasta operasyona alındı ve manuel redükte edildi (Şekil 3). Post op 5.günde taburcu edildi.

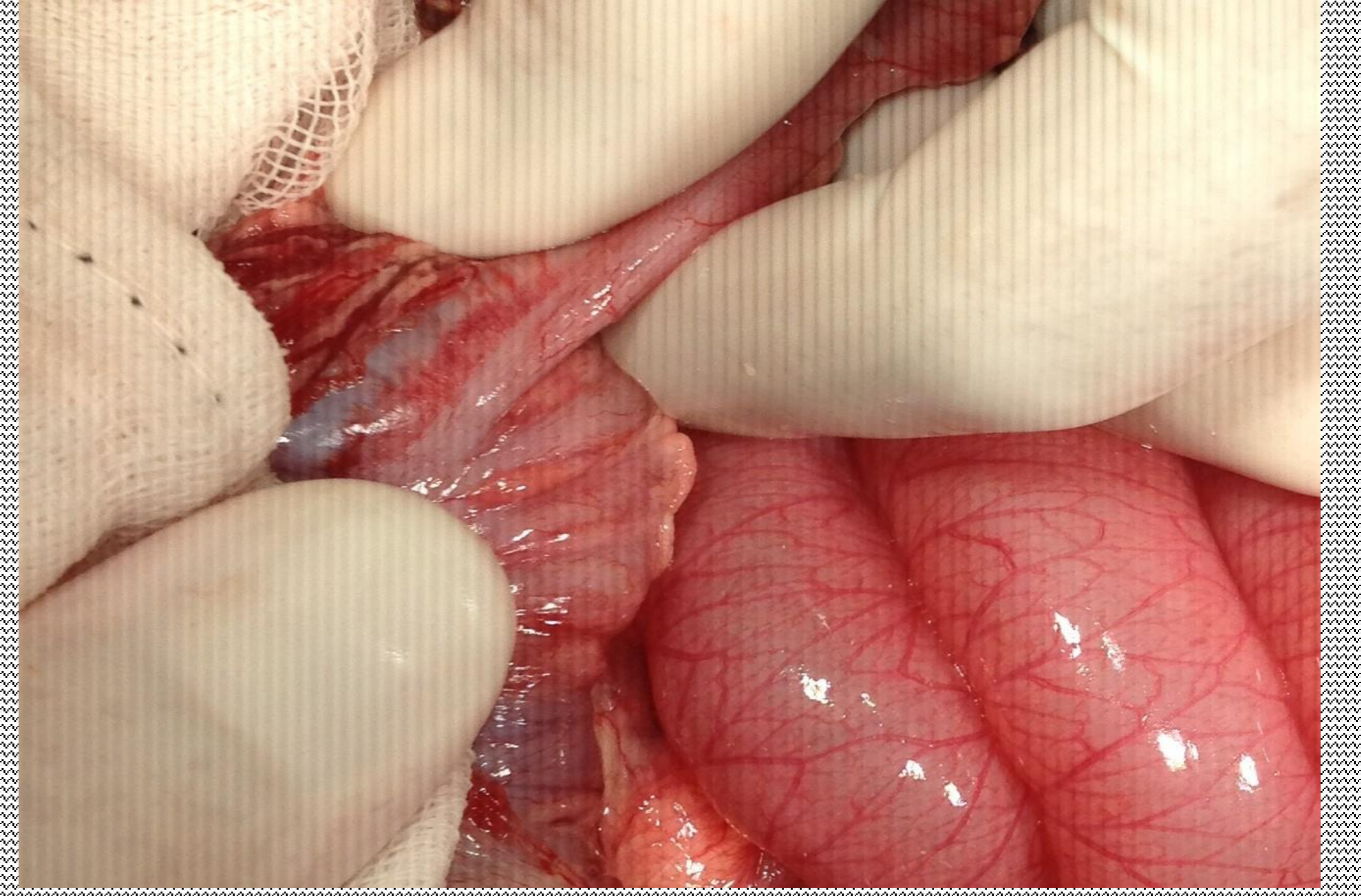
- **Tartışma:** Duodenumun büyük bir bölümünün retroperitoneal olması ve çevre dokulara fikse olması nedeniyle duodenoduodenal yada duodenojejunal invajinasyon nadiren görülür. Hastanın operasyon sırasında mobil hale gelen duodenumda; post-operatif adhezyonlar, ödem ve sütür hattı invajinasyon için muhtemelen lead point görevi görmüştür.



Şekil 1: Duodenal duplikasyon kisti (İlk operasyon görüntüsü)



Şekil 2: Duodenal segmentte invajinasyon



Şekil 3: Duodenal segmentte invajinasyon redüksiyonu