

S Aydın, A Pirim, A İ Anadolu, A Önder\*,  
B Uysal\*\*, H Tözüm\*\*\*, Ç Ulukaya Durakbaşı

Istanbul Medeniyet Üniversitesi Tıp Fakültesi Göztepe Prof. Dr. Süleyman Yalçın Şehir Hastanesi Çocuk Cerrahisi AD, \*Çocuk Endokrinolojisi BD, \*\* Radyoloji AD, \*\*\*Göğüs Cerrahisi AD

**Giriş:** Ektopik paratiroid adenomuna sekonder primer hiperparatiroidizm (PHP) nadirdir. Eklem ağrısı nedeniyle başvuran ve ektopik paratiroid adenom tanısı alan bir adolesan sunuldu.

## Olgu Sunumu:

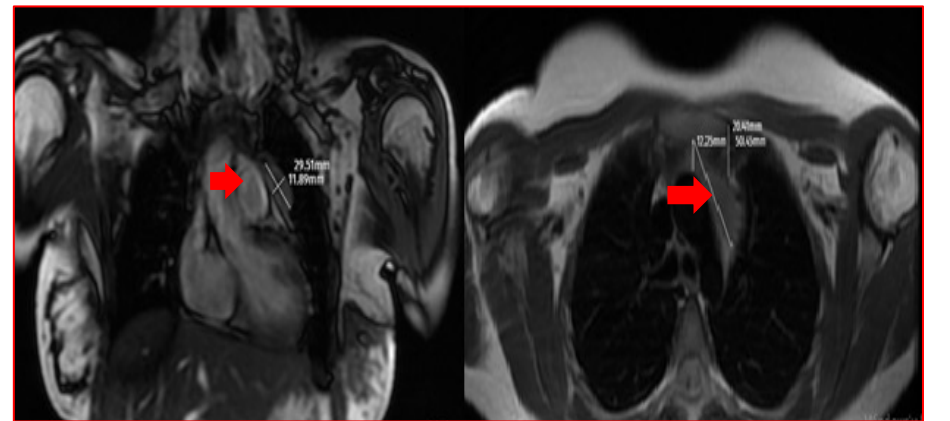
- 16 yaşında, kız hasta;
- 2,5 yıldır devam eden eklem ağrısı mevcut
- Laboratuvar tetkikleri: **Tablo 1**
- Tiroid ultrasonografisi ve sintigrafisi - doğal
- Tc99m MIBI paratiroid sintigrafisi - sol, ön mediastende ve kalbin süperiorunda 17x14 mm boyutlu tutulum (**Şekil 1**)
- Toraks MR - kitle görüntülenemedi
- Kardiyak MR- ön mediastende pulmoner konus anteriorunda 37x23x14 mm boyutlu perikarda yapışık yumuşak doku intensitesi (**Şekil 2**)
- Ameliyat - sternotomi ile mediastinal eksplorasyon
- Timus sol alt bacak komşuluğunda 20x15 mm, yumuşak kıvamlı, düzgün sınırlı, kapsüllü lezyon - tam eksizyon
- Histopatoloji - olarak paratiroid adenom ile uyumlu paratiroid dokusu
- Oral kalsiyum ve kalsitriol tedavisi; 7. günde taburcu Postoperatif 16. günde kalsiyum ve 22.günde kalsitriol kesildi
- Tek gen CDC73 dizileme çalışmasında patojenik varyant saptanmadı

**Tablo 1:** Laboratuvar tetkik sonuçları

Laboratuvar tetkikleri	Preoperatif	Postoperatif 1. gün	Postoperatif 28. gün
Serum kalsiyum (Ca)	10,43 mg/dL normal 8,4-10,2 mg/dL	7,6 mg/dL	9,1 mg/dL
Parathormon (PTH)	1024 ng/L normal 15-65 ng/L	13,65 ng/L	164 ng/L
Fosfor (P)	2,6 mg/Dl normal 2,5-4,8 mg/Dl	3 mg/Dl	4,8 mg/Dl
Alkalin Fosfataz (ALP)	387 U/L normal 52-117 U/L	390 U/L	247 U/L



**Şekil 1:** Sintigrafide torasik ektopik paratiroid adenomu



**Şekil 2:** Kardiyak Mr. Koronal ve aksiyal paratiroid adenom kesitleri

## Sonuç:

- Ektopik adenomların prevalansı- %5 ile %26
- Tc99m MIBI sintigrafisi - tanısal duyarlılığı en yüksek
- Klasik toraks MR'da gösterilemeyen intratorasik lezyonlar için kardiyak MR mod kullanılabilir