

KONJENİTAL MEGAPREPİSYUM

**C HAMZAOĞLU, ÇA KARADAĞ, M KABA, Ş DEMİRCİ,
N SEVER**

SBÜ Şişli Hamidiye Etfal SUAM, Çocuk Cerrahisi Kliniği, İstanbul

Konjenital megaprepisyum; normal shaft ve glansı olan bir penisin, iç prepusyal derisinin fazlalığı sonucu oluşan ve ciddi fimozisin eşlik ettiği nadir bir malformasyondur. İşeme güçlüğü, idrar retansiyonu, işeme sırasında sünnet derisinde balonlaşma, zayıf idrar çıkışı ve sürekli idrar damlaması şeklinde şikayetler ile kendini gösterir.

OLGU SUNUMU

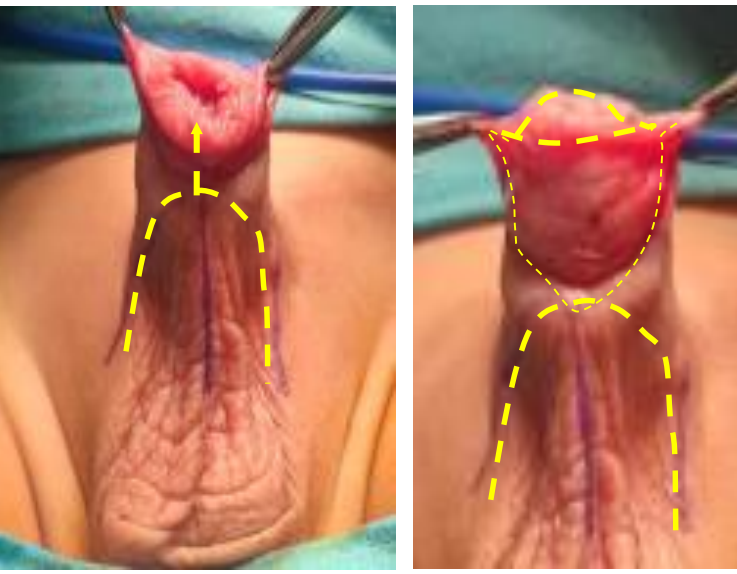
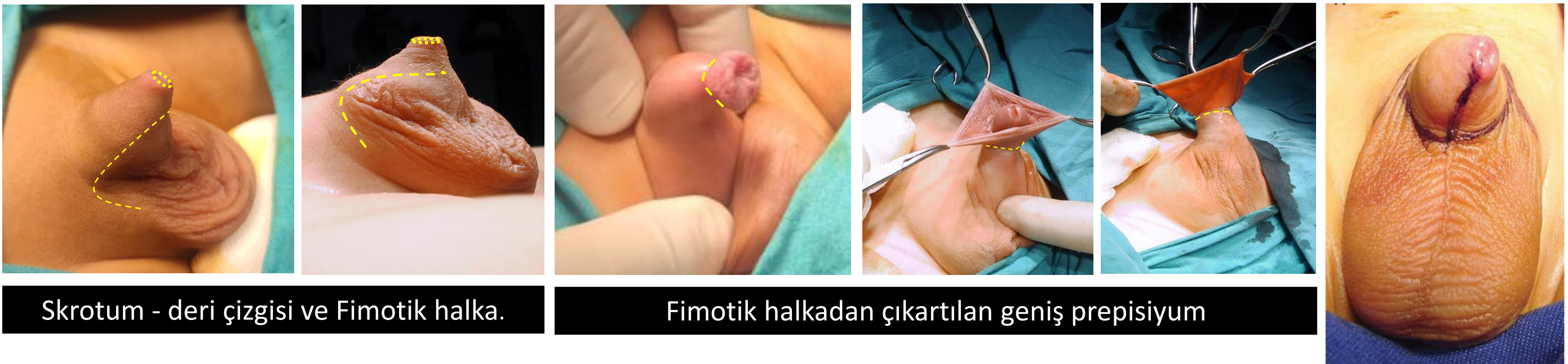8 aylık erkek hasta

Şikayet: Anormal genital görünüm, zor idrar yapma, sünnet isteği

Fizik muayene: Fimozis, penoskrotal web, prepisyumun balonlaşması, koni şeklinde tabanı olan gömük penis

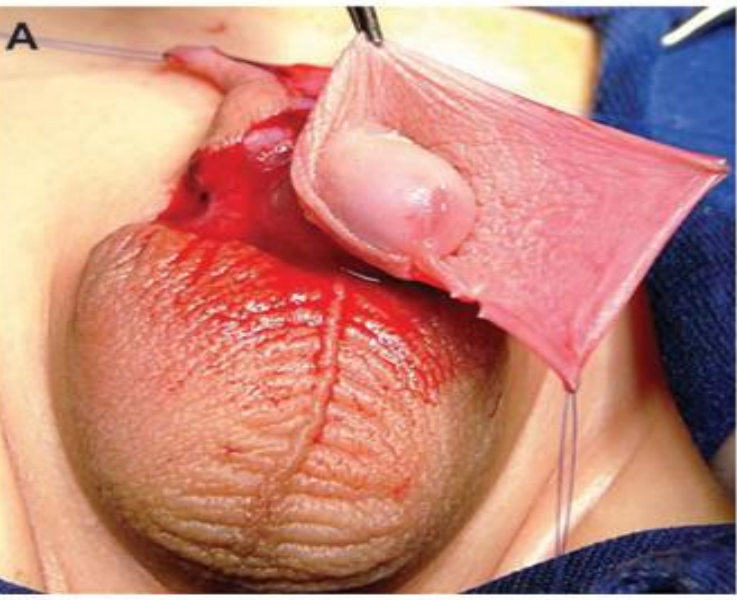
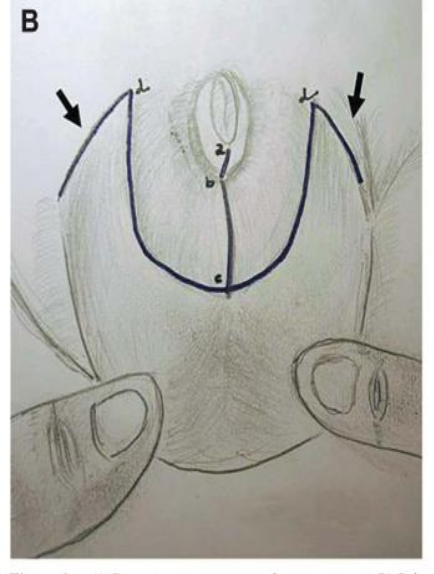
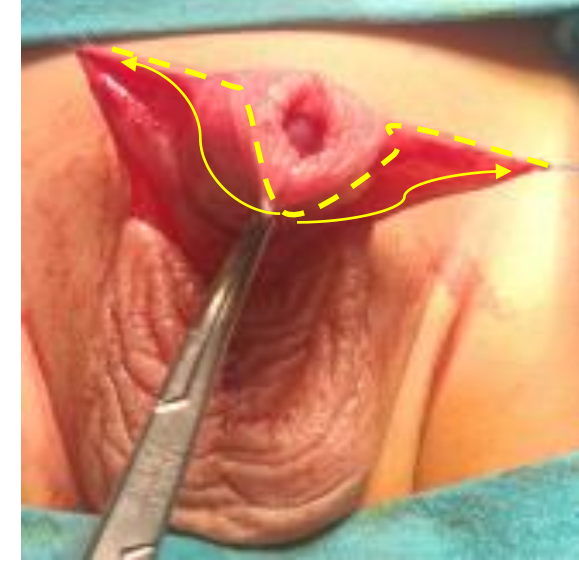
Tanı: Megaprepisyum

Ameliyat

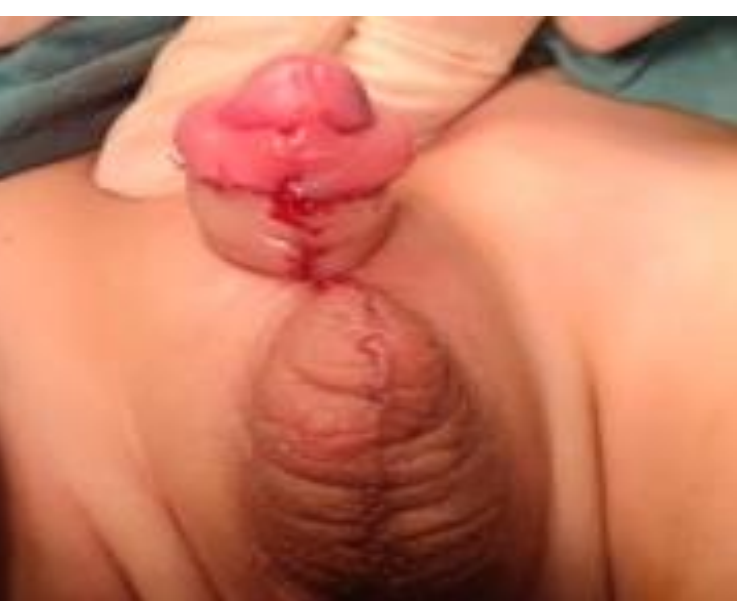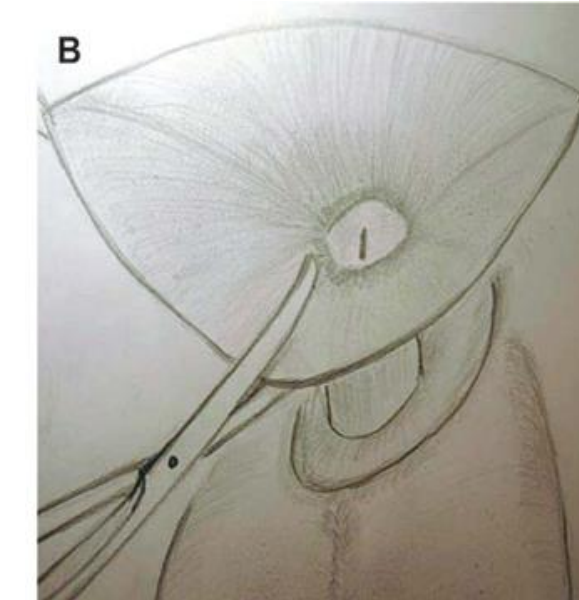


Penil cilt ventralde orta hattan penoskrotal bileşkeye kadar açıldı.

Skrotal deriyi aşağıda bırakacak şekilde ters U insizyonu yapıldı ve insizyonun her iki ucu penisi saracak flepleri oluşturmak için yan ve aşağıya doğru uzatıldı



Penis ventralinde cilt yeterince deglove edilip fazla iç prepisyal mukoza eksize edildi.



Hazırlanan deri flepleri ortada birleştirilerek penis ventrali örtüldü.

Mukoza ve deri sutureasyonu ile sünnet tamamlandı.

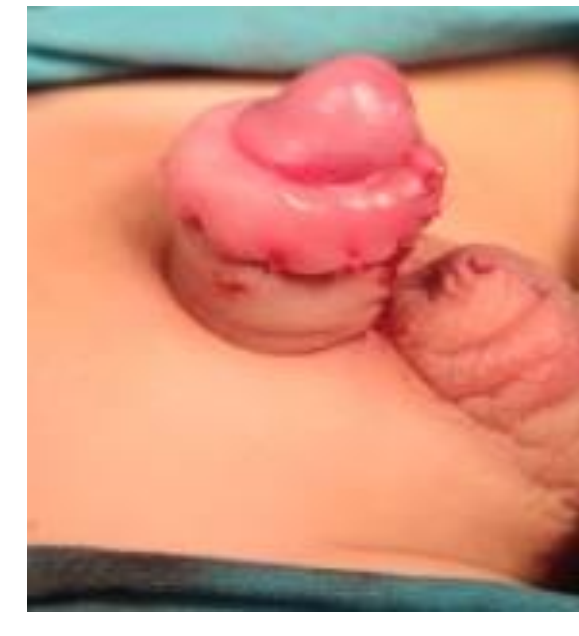


Figure 5 - Traction in the ventral preputial ring changing the broken incision into a strait line.

SONUÇ

- Konjenital megaprepisyum tanınmadan yapılacak sünnet derinin yetersiz veya fazla kesilmesi, gömük penis gibi sorunlara yol açabilir.
- Bu anomalinin düzeltilmesi için çeşitli cerrahi teknikler tanımlanmıştır. Uyguladığımız yöntem; fazla miktardaki prepusyal mukozanın çıkarılarak penisteki eksik derinin yerine kullanılmaması, bunun yerine penis kökündeki genişlemiş derinin penis ventraline taşınmasının daha iyi kozmetik görünüm ve fonksiyonel sonuçlar verdiğini düşünmekteyiz.

KAYNAKLAR:

- Leao JQ, Freitas, Gomes AL, Heinsich AC, Carnevale J. Congenital megaprepice: A new alternative technique for surgical correction. Int Braz J Urol. 2008;34:313-8*.
- Werner Z, Hajiran A, Al-Omar O. Congenital megaprepice: Literature review and surgical correction. Case Rep Urol. 2019;2019:1-6.