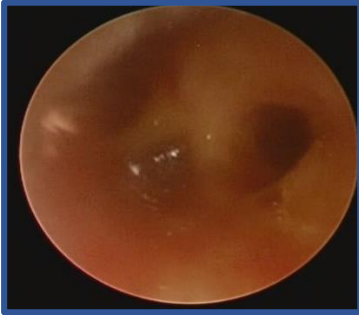


GİRİŞ:

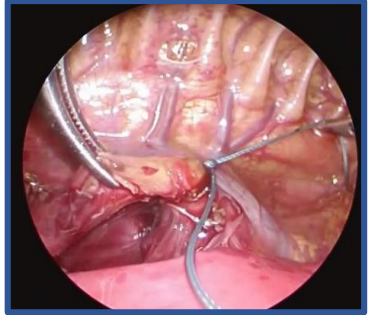
- Trakeoözofageal fistül ve özofagus atrezisi (TÖF/ÖA) onarımında endoskopik cerrahi cihazların gelişmesi ve cerrahların birikimli tecrübesi sayesinde çok küçük bebeklerde de torakoskopik onarım daha sık tercih edilmektedir

OLGU:

- 32 hafta 1280 gram doğmuş kız bebek
- Antenatal tanısı yok
- Patent duktus arteriozus (PDA) mevcut
- Postnatal 3. günde (1180 gram) bronkoskopi ve torakoskopik TÖF/ÖA onarımı
- ✓ Bronkoskopi – Karina seviyesinde TÖF (*Resim 1*)
- ✓ Torakoskopik – Vena azigos seviyesinde TÖF
- ✓ Fistül bağlanıp üst poş bulunup diseke edildikten sonra 8 Fr besleme kateteri üzerinden 5/0 poliglaktin ile 6 dikiş ile anastomoz yapıldı (*Resim 2*).
- Postoperatif 2. gün beslemeye başlandı. Ameliyat sonrası 9. günde göğüs tüpü çıkarıldı.
- 9 aylık takibinde herhangi bir sorun olmadı.



Resim 1



Resim 2

SONUÇ:

- Torakoskopik özofagus atrezisi onarımı çok düşük ağırlıklı yenidoğanlarda bile uygulanabilir.
- Prosedür güvenli ve uygulanabilir olmasına karşın hala gelişmiş teknik ekipman ve deneyim gerektirmektedir.