

NADİR GÖRÜLEN BİR DURUM: AMYAND VE LITRE HERNİSİ BİRLİKTELİĞİ

BEYZA NUR TAĞMAN, SEMİH METİN, MUSTAFA ALPER AKAY, ONURSAL VARLIKLİ
KOCAELİ ÜNİVERSİTESİ TIP FAKÜLTESİ ÇOCUK CERRAHİSİ AD

Giriş

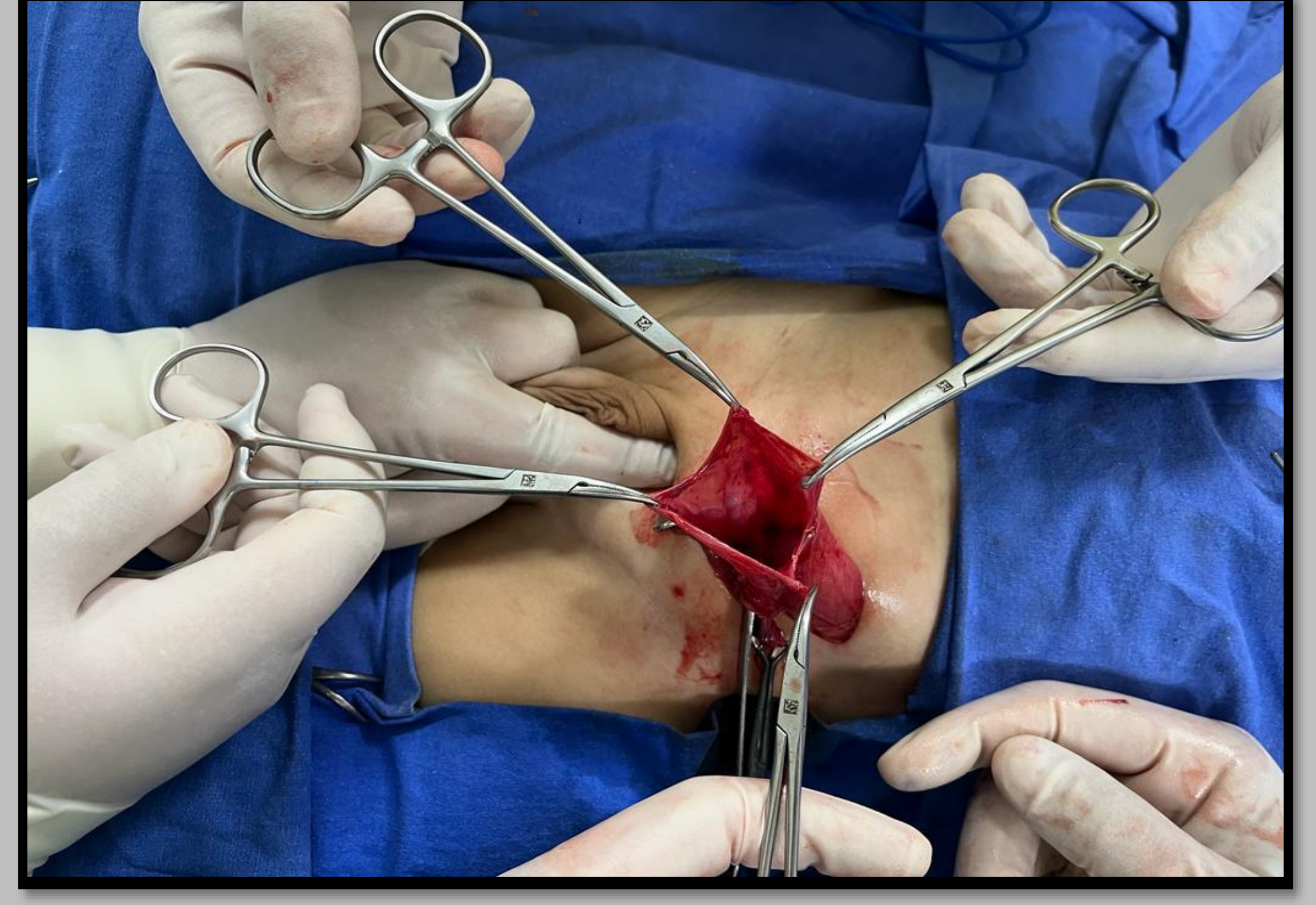
Fıtık kesesinde vermiform apendiks olmasına Amyand Herni, Meckel divertikülü bulunmasına ise Littre Hernisi adı verilir¹. Çalışmada oldukça nadir görülen bir durum olan, aynı taraflı, Amyand ve Littre Hernisi birlikteliği olan bir olgu sunuldu.

Olgu

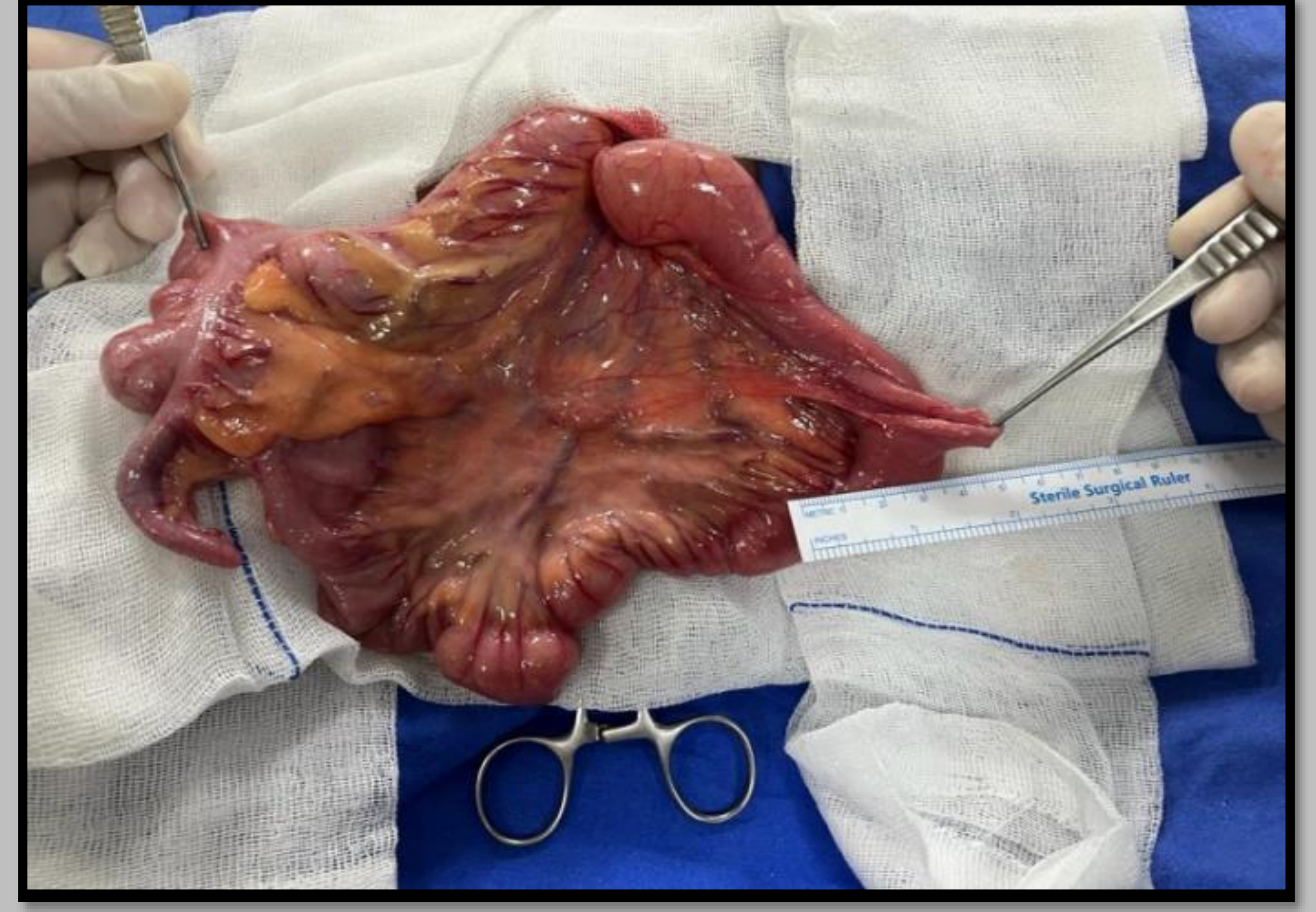Chilaiditi Sendromu ve Shprintzen-Goldberg Kraniositoz Sendromu (SGS) tanılı hasta sağ inguinal herni sebebi ile 3 aylıkken dış merkezde opere edilmiş. Post operatif 1. günde nüks görülmüş. İki yaşında iken tekrar opere edildi. Komplikasyon görülmeyen hasta taburcu edildi. Hasta 4 yaşında sol kasıkta şişlik şikayeti ile kliniğimize başvurdu. Sol inguinal herni tanısı ile opere edildi. Operasyonda herni kesesinin oldukça geniş olduğu görüldü (Resim 1). Kese içerisinde ileum, çekum ve apendiks mevcuttu (Resim 2). Barsaklar eksplore edildiğinde meckel divertikülünün de eşlik ettiği görüldü. Özgeçmişinde nüks herni hikayesi olan hastaya propilen meş ile herni onarımı yapıldı. Dört gün yatırılarak takip edilen hastada komplikasyon görülmedi.

Tartışma

Herni kesesinde karşılaşılan apendiks ve Meckel Divertikülü, enflame değil ise rezeke etmeden herni onarımı yapılması uygundur². Fıtığın daha önce tekrarlaması ve hastanın bağ dokusu hastalığı olması ve tekrarlama olasılığı nedeniyle meş uygulandı. Ayrıca yapılan ilk operasyonda, sağda daha küçük defekt olmasına rağmen nüks gelişmiş, meş kullanılan tarafta komplikasyon ile karşılaşılmamıştır.



Resim 1



Resim 2

Sonuç

Amyand ve Littre Hernisi birlikteliği oldukça nadirdir. Özellikle çeşitli bağ dokusu hastalıkları ile görülme sıklığı artmaktadır. Eşlik eden bağ doku hastalıkları veya nüks riskini artıran durumlarda sentetik meşler fıtık onarımında kullanılabilir.

Anahtar kelimeler

Amyand herni, Littre hernisi, nüks, yama

Referanslar

- 1) Al-Salem, A. H. (2014). An Illustrated Guide to Pediatric Surgery. Dammam, Saudi Arabia: Springer International Publishing Switzerland. doi:10.1007/978-3-319-06665-3
- 2) Andrés Eduardo Velásquez-Bueso, L. E.-S.-R.-Q. (2019). Simultaneous Presentation of a Right Littre's Hernia and a Left Amyand's Hernia in a School-Aged Patient. doi:10.1155/2019/4217329
- 3) Christoforos Kosmidis, S. M. (2018). Rare Co-Existence of Amyand's and Littre's Hernia Treated with Appendectomy and Bowel Resection Followed by Polypropylene Mesh Application. 3rd Department of Surgery, AHEPA University Hospital, Aristotle University of Thessaloniki, Medical School, Thessaloniki, Greece. Thessaloniki: American Journal of Case Reports. doi:10.12659/AJCR.910196, pp 4-17.
- 4) C. R. López-Lizárraga, M. P. Sánchez-Muñoz, G. E. Juárez-López, L. Pelayo-Orozco, L. F. de la Cerda-Trujillo, and C. F. Ploneda-Valencia, "A rare case of a strangulated Littre's hernia with Meckel's diverticulum duplication. Case report and literature review," International Journal of Surgery Case Reports, vol. 33, pp. 58-61, 2017.